

IMAGING della MAMMELLA

QUARTA EDIZIONE

Bonnie N. Joe, MD, PhD

Professor

Department of Radiology and Biomedical Imaging

University of California

San Francisco, California

Amie Y. Lee, MD

Associate Professor

Department of Radiology and Biomedical Imaging

University of California

San Francisco, California

A cura di

Gianfranco Paride Scaperrotta

Direttore Struttura Semplice Radiologia Senologica

Fondazione IRCCS Istituto Nazionale dei Tumori, Milano

Titolo originale dell'opera

Breast Imaging, Fourth Edition

© 2023 by Elsevier, Inc. All rights reserved, including those for text and data mining, AI training, and similar technologies.

ISBN 978-0-323-75849-9

This edition of *Breast Imaging, Fourth Edition (9780323758499)* by Bonnie N. Joe and Amie Y. Lee is published by arrangement with Elsevier Inc.

Questa edizione di *Breast Imaging, Fourth Edition (9780323758499)* di Bonnie N. Joe e Amie Y. Lee è pubblicata in accordo con Elsevier Inc.

Responsabile Redazione Libri: Arianna Ribichesu

Editor: Giulia Barollo

Project Manager Libri: Giuliana Saviano

Responsabile Produzione Libri: Paolo Ficicchia

Traduzione dalla lingua inglese, revisione e impaginazione, per conto di Edra S.p.A., a cura di: Inrawelt s.a.s.

Copertina: Laura Barzacca

© 2024 Edra S.p.A.* – Tutti i diritti riservati

ISBN: 978-88-214-5821-7

eISBN: 978-88-214-5822-4

I diritti di traduzione, di memorizzazione elettronica, di riproduzione e adattamento totale o parziale con qualsiasi mezzo (compresi i microfilm e le copie fotostatiche), sono riservati per tutti i Paesi. Le fotocopie per uso personale del lettore possono essere effettuate nei limiti del 15% di ciascun volume dietro pagamento alla SIAE del compenso previsto dall'art. 68, commi 4 e 5, della legge 22 aprile 1941 n. 633.

Le fotocopie effettuate per finalità di carattere professionale, economico o commerciale o comunque per uso diverso da quello personale possono essere effettuate a seguito di specifica autorizzazione rilasciata da CLEARedi, Centro Licenze e Autorizzazioni per le Riproduzioni Editoriali, Corso di Porta Romana 108, 20122 Milano, e-mail autorizzazioni@clearedi.org e sito web www.clearedi.org.

La traduzione è stata effettuata da Edra S.p.A sotto la propria responsabilità. Medici e ricercatori devono sempre fare affidamento sulla loro esperienza e sulle loro conoscenze nella valutazione e nell'utilizzo di qualsiasi informazione, metodo, prodotto o esperimento descritti nel presente volume. A causa dei rapidi progressi delle scienze mediche, in particolare dovrebbe essere effettuata una verifica indipendente delle diagnosi e dei dosaggi dei farmaci. Nella misura massima consentita dalla legge, Elsevier, Autori, redattori e collaboratori non si assumono responsabilità in relazione alla traduzione, per lesioni o danni a persone o cose, negligenza o qualsiasi altro utilizzo di metodi, prodotti, istruzioni o idee contenuti nel presente volume.

Edra S.p.A.

Via G. Spadolini, 7

20141 Milano

Tel. 02 881841

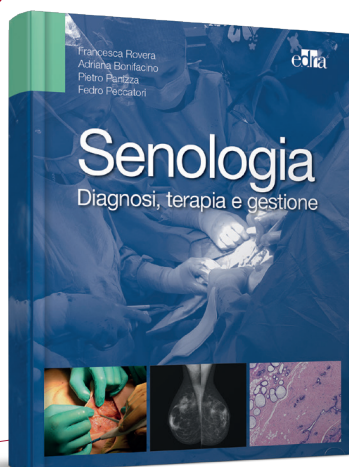
www.edizioniedra.it

Printed in Italy

Finito di stampare nel mese di gennaio 2024 presso "Printer Trento" S.r.l., Trento

(*) Edra S.p.A. fa parte di LSWR  UP

**TI INTERESSA
L'ARGOMENTO?**
Ti proponiamo anche...




F. Rovera, A. Bonifacino, P. Panizza, P. Peccatori

SENOLOGIA

Diagnosi, terapia e gestione

ISBN 9788821440045

368 pagine

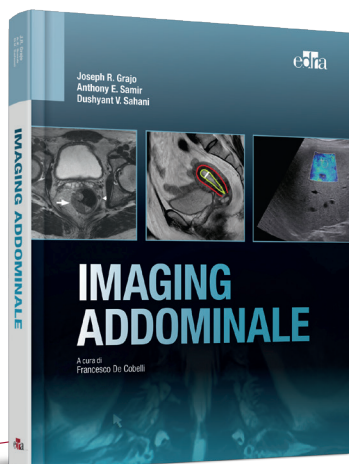


R.G. Barr

**ELASTOSONOGRAFIA
MAMMARIA**

ISBN 9788821442049

192 pagine



J.R. Grajo, A.E. Samir, D.V. Sahani

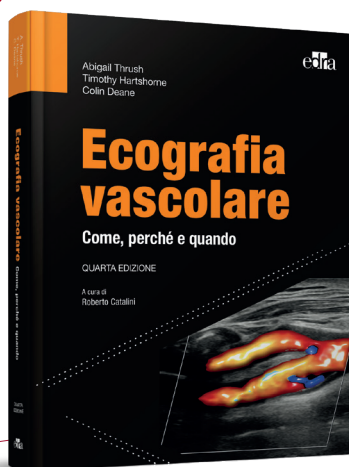
IMAGING ADDOMINALE

ISBN 9788821457487

384 pagine

Disponibili su: www.edizioniedra.it


**TI INTERESSA
L'ARGOMENTO?**
Ti proponiamo anche...



A. Thrush, T. Hartshorne, C. Deane
ECOGRAFIA VASCOLARE
Come, perché e quando
QUARTA EDIZIONE
ISBN 9788821456923
312 pagine



J.P. Lampignano, L.E. Kendrick
BONTRAGER
**GUIDA PRATICA DI POSIZIONI
E TECNICHE RADIOGRAFICHE**
DECIMA EDIZIONE
ISBN 9788821455148
352 pagine



J.P. McGahan, M.A. Schick, L.D. Mills
ECOGRAFIA IN EMERGENZA
ISBN 9788821455261
416 pagine

Disponibili su: www.edizioniedra.it

Presentazione dell'edizione italiana

Nell'ampio spettro delle discipline mediche, la radiologia senologica incarna un ramo di fondamentale importanza, un settore dove precisione e perizia si intrecciano per tessere la trama di una diagnosi accurata e di un intervento mirato. La mammografia (con o senza contrasto), l'ecografia, la risonanza magnetica e le procedure interventistiche come biopsie e localizzazioni non sono solo capitoli di un libro, ma segmenti cruciali di un percorso di cura che inizia ben prima dell'insorgere di segni clinici e prosegue oltre la risoluzione del quadro patologico.

Il presente volume, frutto di un lavoro meticoloso e di una collaborazione sinergica tra esperti del settore, si propone di assumere il ruolo di un faro nel panorama delle pubblicazioni di radiologia senologica. Nel curare l'edizione italiana dell'opera *Imaging della mammella* ho potuto apprezzare la grande attualità del messaggio che gli autori hanno voluto trasmettere: la senologia clinica moderna affonda le proprie radici nella diagnostica di precisione per poi seguire un percorso sempre più articolato, complesso e vario, di cui i radiologi dedicati costituiscono il fulcro e che presuppone una profonda conoscenza della materia e di tutte le metodiche a disposizione.

Pilastro della diagnosi precoce, che grazie ai programmi di screening ha assunto un ruolo chiave nella prevenzione oncologica, la mammografia è descritta ricorrendo a un approccio che bilancia solidità scientifica e innovazione tecnologica. L'ecografia, tecnica assai comune e ampiamente diffusa per l'assenza di radiazioni ionizzanti e la facile accessibilità, è presentata nelle sue molteplici sfaccettature ripercorrendone le più recenti evoluzioni. La risonanza magnetica, finestra sul mondo invisibile della fisiologia della patologia mammaria, è analizzata tramite un metodo che contempla tanto la sua complessità tecnica quanto la sua imprescindibile ed insostituibile utilità clinica. Non meno rilevante è la sezione dedicata alla mammografia con contrasto, pratica che sta riscrivendo i confini della diagnosi permet-

tendo di affinare la sensibilità mammografica, già strumento di indagine eccezionale. Infine, vengono prese in esame le procedure interventistiche, che nel completare il percorso diagnostico attraverso informazioni istologiche e biologiche di precisione, ci permettono di acquisire sempre più conoscenze cliniche personalizzate, oggi fondamentali delle più moderne ed innovative terapie chirurgiche e oncologiche.

Ogni capitolo è corredato di figure illustrative, tabelle sinottiche e casi clinici che arricchiscono il testo e ne facilitano la comprensione. Si è cercato di mantenere un equilibrio tra la profondità dell'analisi e la fruibilità del contenuto, in modo che il manuale potesse essere uno strumento utile tanto per il radiologo esperto quanto per lo specializzando che muove i suoi primi passi in questo affascinante settore.

Questa presentazione intende quindi essere un invito a esplorare, a conoscere e a confrontarsi con un campo della medicina in continua e rapida evoluzione. L'aspirazione di questo testo è quella di stimolare ulteriori approfondimenti e di rappresentare il punto di partenza per nuove ricerche e scoperte, affinché si traducano in un miglioramento tangibile delle cure offerte alle pazienti.

Chiudo questa mia introduzione nel ribadire che questa opera, seppur nata in un contesto sociale e culturale come quello statunitense, che presenta indubbiamente notevoli differenze rispetto a quello in cui siamo soliti agire, vanta una forte connotazione internazionale. Proprio questa peculiarità la rende moderna, attuale e di grande utilità per i professionisti dei reparti di senologia diagnostica dedicati.

Nella speranza che il lettore possa trovare in queste pagine non solo informazioni, ma anche un motivo di ispirazione, mi auguro che il suo percorso di approfondimento della radiologia senologica sia fruttuoso.

Infine, vorrei ringraziare il Dr. Giovanni Irmici per il fondamentale contributo fornito in fase di revisione del volume.

Gianfranco Paride Scaperrotta

Il presente volume è dedicato al Dott. Edward A. Sickles, che ha insegnato la scienza e l'arte dell'imaging mammario a molti di noi, all'UCSF (University of California, San Francisco) e in tutto il mondo. Il Dott. Sickles ha inoltre assunto il ruolo di mentore per numerosi luminari nel campo dell'imaging mammario e ha contribuito a dare forma a questa disciplina. All'interno del manuale abbiamo cercato di racchiudere le sue lezioni più rilevanti, che per decenni ha impartito ai tirocinanti dell'UCSF.

Beatriz Adrada, MD

Radiologist

Breast Imaging
MD Anderson
Houston, Texas, United States

Shadi Aminololama-Shakeri, MD, FSBI

Professor

Department of Radiology
University of California Davis
Sacramento, California, United States

Dana Ataya, MD

Assistant Professor

Division of Breast Imaging
Department of Diagnostic Radiology
Moffitt Cancer Center
Tampa, Florida, United States
Assistant Professor
Department of Oncologic Sciences
University of South Florida College of Medicine
Tampa, Florida, United States

Debbie L. Bennett, MD

Chief of Breast Imaging

Mallinckrodt Institute of Radiology
Washington University School of Medicine
St. Louis, Missouri, United States

Sonya Bhole, MD

Assistant professor

Northwestern University, Feinberg School of Medicine
Lynn Sage Comprehensive Breast Center
Chicago, Illinois, United States

Maggie Chung, MD

Breast Imaging Fellow

Radiology & Biomedical Imaging
Breast Imaging Fellow of California, San Francisco
San Francisco, California, United States

Peter R. Eby, MD, FACR, FSBI

Section Head of Breast Imaging

Department of Radiology
Virginia Mason Franciscan Health
Seattle, WA, United States

Mohammad Eghtedari, MD, PhD

Associate Professor

Radiology
University of California San Diego
San Diego, California, United States

Amy M. Fowler, MD, PhD

Assistant Professor

Radiology
University of Wisconsin School of Medicine and Public
Health
Madison, Wisconsin, United States

Sarah Friedewald, MD, FACR, FSBI

Vice Chair of Clinical Operations and Women's Imaging

Chief of Breast Imaging
Associate Professor, Department of Radiology
Northwestern University
Feinberg School of Medicine
Medical Director, Lynn Sage Comprehensive Breast Center
Chicago, Illinois, United States

Kimberly Funaro, MD

Assistant Member

Department of Diagnostic Imaging and Interventional
Radiology
H. Lee Moffitt Cancer Center
Tampa, Florida, United States

Sujata V. Ghate, MD

Associate Professor

Radiology
Duke University Medical Center
Durham, North Carolina, United States

Julie Gibbons, MD

Residency Associate Program Director

Department of Radiology
Virginia Mason Franciscan Health
Seattle, WA, United States

Heather Ilana Greenwood, MD

Associate Professor

Radiology & Biomedical Imaging
University of California, San Francisco
San Francisco, California, United States

Mary S. Guirguis, MD

Assistant Professor

Department of Breast Imaging
University of Texas MD Anderson Cancer Center
Houston, Texas, United States

Anne C. Hoyt, MD

Professor of Radiological Sciences

Radiological Sciences
David Geffen School of Medicine at UCLA
Los Angeles, California, United States

Debra M. Ikeda, MD, FACR, FSBI**Professor of Radiology (Breast Imaging), Emerita**

Stanford University School of Medicine
Stanford, California, United States

Bonnie N. Joe, MD, PhD**Professor****Chief of Breast Imaging**

Radiology & Biomedical Imaging
University of California, San Francisco
San Francisco, California, United States

Andrew Nicholas Kozlov, MD**Staff Radiologist**

Diagnostic Radiology
Radiology Associates of Florida
Tampa, Florida, United States

Assistant Professor of Radiology

Diagnostic Radiology
University of South Florida Morsani College of Medicine
Tampa, Florida, United States

Chief of Nuclear Medicine

Department of Radiology
Tampa General Hospital
Tampa, Florida, United States

Amie Y. Lee, MD**Associate Professor**

Radiology & Biomedical Imaging
University of California, San Francisco
San Francisco, California, United States

Christine S. Lo, MBBS, FRCR, FHKCR, FHKAM (Radiology)
Radiologist

Department of Diagnostic and Interventional Radiology
Hong Kong Sanatorium & Hospital
Hong Kong, China

Jing Luo, MD**Breast Imaging Fellow**

Breast Imaging
Radiology
University of Washington
Seattle, Washington, United States

James Gordon Mainprize, PhD**Research Associate**

Physical Sciences Sunnybrook Research Institute
Toronto, Ontario, Canada

Elizabeth S. McDonald, MD, PhD, FSBI**Assistant Professor**

Radiology
University of Pennsylvania
Philadelphia, United States

Hannah S. Milch, MD**Assistant Clinical Professor**

Radiological Sciences
David Geffen School of Medicine at UCLA
Los Angeles, California, United States

Kanae Kawai Miyake, MD, PhD**Program-specific Assistant Professor**

Advanced Medical Imaging and Research
Kyoto University Graduate School of Medicine
Section Chief, Nuclear Medicine
Kyoto University Hospital
Kyoto, Kyoto, Japan

Linda Moy, MD**Associate Chair of Research Mentoring,
Professor of Radiology**

NYU Grossman School of Medicine
Center for Advanced Imaging Innovation and Research
Faculty
Vilcek Institute of Graduate Biomedical Sciences
Laura and Isaac Perlmutter Cancer Center
160 East 34th Street, New York, NY 10016
New York, United States

Ramanjyot K. Muhar, MD**Associate**

Radiology
Radiology Associates
San Luis Obispo, California, United States

Bethany Lynn Niell, MD, PhD**Section Chief of Breast Imaging**

Department of Diagnostic Imaging and Interventional
Radiology
H. Lee Moffitt Cancer Center and Research Institute
Tampa, Florida, United States

Professor

Department of Oncologic Sciences
University of South Florida
Tampa, Florida, United States

Haydee Ojeda-Fournier, MD**Professor**

Division Chief of Breast Imaging
UC San Diego Health
University of California San Diego
La Jolla, California, United States

Dakota Orvedal, MD**Resident**

Department of Radiology
Virginia Mason Franciscan Health
Seattle, WA, United States

Molly Peterson, MD**Radiology Resident**

Department of Radiology
University of Wisconsin
Madison, Wisconsin, United States

Habib Rahbar, MD**Associate Professor****Vice Chair of Clinical Operations**

Radiology
University of Washington
Seattle, Washington, United States

*Jocelyn Rapelyea, MD***Professor and Vice Chair of Education**

Department of Diagnostic Radiology
The George Washington University Hospital
Washington, District of Columbia, United States

*Gaiane M. Rauch, MD, PhD***Professor**

Departments of Abdominal and Breast Imaging
Division of Diagnostic Imaging
The University of Texas
MD Anderson Cancer Center
Houston Texas, United States

*Kimberly M. Ray, MD***Associate Professor**

Radiology & Biomedical Imaging
University of California, San Francisco
San Francisco, California, United States

*Samantha P. Zuckerman, MD, MBE***Assistant Professor**

Department of Radiology
Division of Breast Imaging
Hospital of the University of Pennsylvania
Philadelphia, Pennsylvania, United States

Presentazione dell'edizione originale

Congratulazioni alle autrici Bonnie N. Joe e Amie Y. Lee per aver redatto la quarta edizione di *Breast Imaging*, come terza pubblicazione della rinnovata collana *The Core Requisites*. Ancora una volta le autrici sono riuscite a convertire con successo il tradizionale stile narrativo in un innovativo formato schematico. Questa nuova veste pone immediatamente in evidenza tutti i punti chiave e i concetti fondamentali di ciascun argomento, riducendo al minimo il tempo necessario per la ricerca delle informazioni all'interno del testo. A contraddistinguere questa nuova collana è proprio la facilità di ricerca dei contenuti di ciascun manuale, disponibile sia in versione cartacea che online, per un accesso alle informazioni ovunque il lettore si trovi.

Il manuale *Breast Imaging: The Core Requisites*, nel pieno rispetto della tradizione della collana *Requisites in Radiology*, basa i propri contenuti sulle edizioni precedenti, pur presentando anche informazioni aggiornate e trattando nuovi argomenti emersi tra un'edizione e la successiva. Essendo quello dell'imaging mammario un campo che evolve in modo forse persino più rapido rispetto ad altre sotto-specializzazioni della radiologia, il manuale *Breast Imaging, Fourth Edition* della collana *The Core Requisites*, ha richiesto non pochi sforzi da parte delle due autrici e dei loro collaboratori. Il risultato è una pubblicazione completa sotto molteplici aspetti. La varietà dei metodi di imaging è in continua espansione. Se fino a qualche anno fa l'imaging mammario si limitava alla mammografia a raggi X su lastra, oggi richiede anche la conoscenza di metodi digitali come la tomosintesi, delle diverse modalità di applicazione dell'ecografia e di varie nozioni relative alla risonanza magnetica (RM). È stata riconosciuta in modo inequivocabile la necessità di approcci standardizzati e basati su linee guida e di accreditamento. Si è inoltre preso atto della sfida di armonizzare le interpretazioni radiologiche con le esigenze di informazione clinica, definendola con maggiore chiarezza. Una migliore conoscenza della patologia mammaria ha portato con sé nuovi approfondimenti sulla correlazione radiologica-patologica, e quindi sulla

refertazione e sull'interpretazione dei reperti di diagnostica per immagini. Sempre più numerosi e complessi, i metodi interventistici e altre procedure in ambito senologico sono sapientemente trattati in *Breast Imaging, Fourth Edition*.

Benché la collana *The Core Requisites* differisca in maniera sostanziale dalla precedente *Radiology Requisites*, la filosofia editoriale alla base resta invariata: realizzare una serie di manuali, ricchi di illustrazioni, contenenti il materiale di base necessario a ciascun radiologo per acquisire lo spettro di conoscenze indispensabili per la professione: a partire dal primo approccio - in qualità di specializzando - con il materiale in diverse sotto-specialità, alla preparazione per l'esame di abilitazione all'albo, fino alla successiva consultazione durante la pratica clinica. Ci auguriamo che i radiologi, sia in fase di formazione che di pratica, così come anche i tirocinanti e i professionisti nei campi correlati dell'oncologia medica e chirurgica, possano riconoscere l'utilità di questi manuali. Le pubblicazioni della collana *The Core Requisites* non sono da intendere come opere enciclopediche, bensì come testi pratici incentrati sugli argomenti del materiale previsto per gli esami di abilitazione professionale.

Ancora congratulazioni alle dottoresse Joe e Lee e ai loro collaboratori per aver contribuito ad aggiungere una nuova, eccellente risorsa alla collana *The Core Requisites*. A questo e ai futuri titoli della collana *The Core Requisites* auguro lo stesso successo della precedente collana *Radiology Requisites*, che per oltre trent'anni ha fornito ai radiologi pubblicazioni a cui fare riferimento in ogni fase della loro carriera.

James H. Thrall, MD

The Core Requisites Series Editor
Chairman Emeritus
Department of Radiology
Massachusetts General Hospital
Distinguished Taveras Professor of Radiology
Harvard Medical School
Boston, Massachusetts

Prefazione all'edizione originale

Coerentemente con la filosofia della nuova collana *The Core Requisites*, tutti i capitoli del presente manuale sono piuttosto brevi e illustrano contenuti chiari, mirati e di grande valore formativo. L'obiettivo del lavoro è quello di consentire al lettore un ripasso efficace di tutte le informazioni fondamentali e dei concetti chiave della disciplina. Ci auguriamo che possa fungere da utile guida all'imaging mammario, tanto al nuovo specializzando quanto al radiologo esperto alla ricerca di una panoramica sintetica, ma al tempo stesso completa, dei principi fondamentali di questa pratica.

Si ringraziano tutti gli autori che hanno contribuito alla scrittura e redazione dei capitoli del volume nonostante il contesto della pandemia globale in corso. Un ringraziamento particolare va alla Dott.ssa Deb Ikeda, redattrice della terza edizione di *Breast Imaging: The Requisites*, per la promozione e il sostegno dimostrato nella realizzazione di questo lavoro.

Un ulteriore ringraziamento è rivolto anche a Ed ("Dott. Sickles"), per il suo affiancamento in qualità di mentore e per il suo continuo sostegno.

Bonnie N. Joe, MD, PhD

Professor
Chief of Breast Imaging
Radiology and Biomedical Imaging
University of California, San Francisco
San Francisco, California, United States

Amie Y. Lee

Associate Professor
Radiology & Biomedical Imaging
University of California, San Francisco
San Francisco, California, United States

- 1 Introduzione alla mammografia: nozioni di base 1**
MAGGIE CHUNG, BONNIE N. JOE, AMIE Y. LEE
Come viene eseguita una mammografia? 1
Standardizzazione delle diciture 3
Che cosa si intende per qualità accettabile? 3
Proiezioni speciali e aggiuntive 5
Mammografia di un seno sano 6
Mammografia di screening e mammografia diagnostica 9
- 2 Che cos'è il BI-RADS 11**
ANNE C. HOYT, HANNAH S. MILCH
Introduzione 11
- 3 Masse, asimmetrie e distorsioni alla mammografia 25**
SHADI AMINOLOLAMA-SHAKERI, RAMAN MUHAR
Masse mammarie 25
Asimmetrie 29
Distorsioni architetturali 36
- 4 Analisi mammografica delle calcificazioni mammarie 39**
HEATHER I. GREENWOOD
Patogenesi 39
Screening e valutazione diagnostica 39
Calcificazioni tipicamente benigne 39
Calcificazioni probabilmente benigne (BI-RADS 3) e gestione 43
Calcificazioni sospette 44
Distribuzione 44
Morfologia 46
Gestione delle calcificazioni sospette 47
Riepilogo 47
- 5 Indicazioni e interpretazione delle ecografie mammarie 49**
JOCELYN RAPELYEA
Indicazioni 49
Parametri tecnici 56
Qualità dell'immagine 59
Ottimizzazione dell'immagine 61
Altre tecniche ecografiche 62
Anatomia della mammella 64
Fasi ormonali femminili 64
Mammella maschile 67
Lessico BI-RADS per l'ecografia e interpretazione dei reperti 67
Masse benigne e probabilmente benigne 79
Massa rotonda 79
Caratteristiche aggiuntive di una neoplasia maligna 79
Categorie di valutazione finale BI-RADS per l'ecografia 80
- 6 Tomosintesi digitale della mammella: nozioni di base 83**
SARAH M. FRIEDEWALD, SONYA BHOLE
Acquisizione delle immagini 83
Dosaggi nella DBT rispetto alla DM 84
Immagini a disposizione per l'interpretazione 85
Terminologia DBT 86
Studio della DBT 86
Vantaggi della DBT 87
Ruolo della DBT nello screening: differenza tra primo esame e i successivi round 91
Considerazioni particolari 91
- 7 Interventi di biopsia mammaria ecoguidati e con mammografia 93**
KANAE KAWAI MIYAKE, ANDREW N. KOZLOV, CHRISTINE S. LO, DEBRA M. IKEDA
Biopsia mammaria imaging-guidata 93
Sterilizzazione della cute, anestesia locale e incisioni cutanee 94
Ago aspirato e tecniche di agobiopsia 95
Localizzazione pre-operatoria tramite ago, con o senza filo 113
- 8 Risonanza magnetica mammaria: indicazioni, interpretazione e interventi 125**
JING LUO, HABIB RAHBAR
Indicazioni 125
Considerazioni tecniche e artefatti da risonanza magnetica 127
Interpretazione e refertazione della risonanza magnetica mammaria 131
Interventi mammari guidati da risonanza magnetica 141
- 9 Patologia mammaria e correlazione radiologica-patologica 145**
DEBBIE LEE BENNETT, LINDA MOY
Panoramica dell'anatomia normale della mammella 145
Correlazione radiologica-patologica e raccomandazioni 146
Aspetto e gestione delle lesioni benigne 147
Lesioni ad alto rischio 152
Neoplasie maligne della mammella 159
Altre neoplasie maligne 163
- 10 Valutazione del rischio di cancro della mammella 165**
DANA ATAYA, KIMBERLY FUNARO, BETHANY L. NIELL
Definizioni: rischio medio e rischio superiore alla media 165
Sottogruppi di popolazione a maggior rischio 165
Ulteriori fattori di rischio di cancro della mammella 166
Modelli per la valutazione del rischio 168

- 11 Linee guida per lo screening del cancro della mammella e lo screening supplementare 171**
 DANA ATAYA, KIMBERLY FUNARO, BETHANY L. NIELL
 Linee guida per lo screening del cancro della mammella 171
 Screening supplementare 172
- 12 Approccio organizzato alla mammografia di screening 181**
 BONNIE N. JOE
 Perché eseguire lo screening mammografico? (Prove a supporto dello screening) 181
 Linee guida per lo screening 181
 Controversie sullo screening: i "danni" (rischi) dello screening comunemente citati 183
 Come interpretare la mammografia di screening attenendosi a un approccio sistematico 185
- 13 Approccio organizzato alla diagnostica per immagini 189**
 KIMBERLY M. RAY
 Triangolazione 189
 Proiezioni mammografiche supplementari 189
 Workup diagnostico delle masse 191
 Workup diagnostico delle asimmetrie 192
- 14 La mammella sintomatica 199**
 AMIE Y. LEE
 Nodulo palpabile 199
 Alterazioni del capezzolo 206
 Gonfiore ed edema diffuso della mammella 209
 Dolore 210
- 15 Stadiazione del cancro della mammella: informazioni per il chirurgo e l'oncologo 211**
 HAYDEE OJEDA-FOURNIER, MOHAMMAD EGHTEHARI
 Background 211
 Atlante AJCC per la stadiazione dei tumori maligni (ottava edizione) 211
 Principi e regole della stadiazione 211
 Stadiazione clinica vs patologica 212
 Metodiche di imaging utilizzate per la stadiazione del cancro della mammella 212
 TNM 213
 Malattia multifocale e multicentrica 221
 Riepilogo 223
- 16 La terapia conservativa della mammella 225**
 GAIANE M. RAUCH, MARY S. GUIRGUIS, BEATRIZ E. ADRADA
 Terapia conservativa della mammella 225
 Selezione delle pazienti per la BCT 226
 Localizzazione pre-operatoria del tumore per la BCT e radiografia del campione 228
 Sorveglianza post-trattamento 228
 Caratteristiche radiologiche dei reperti benigni post-trattamento 230
 Valutazione radiologica della malattia residua 234
 Caratteristiche radiologiche della recidiva tumorale 237
- 17 Valutazione dei linfonodi nell'imaging mammario 247**
 AMY M. FOWLER, MOLLY PETERSON
 Anatomia generale 247
 Aspetto normale e aspetto anomalo 247
 Approccio diagnostico 249
 Linfadenopatia ascellare bilaterale 249
 Linfadenopatia ascellare unilaterale 250
 Calcificazioni linfonodali ascellari 252
 Gestione dei linfonodi ascellari nelle pazienti con cancro al seno 252
- 18 La mammella sottoposta a mastoplastica additiva e ricostruzione 255**
 SUJATA V. GHATE
 Protesi mammarie 255
 Rischi e complicanze associati alle protesi 256
 Ricostruzione del seno dopo la mastectomia 263
 Rischi e complicanze della ricostruzione del seno 267
 Recidiva del cancro della mammella dopo la mastectomia 268
 Mastoplastica riduttiva 269
 Espianto 269
- 19 Popolazioni speciali nell'imaging mammario 275**
 JULIE GIBBONS, DAKOTA ORVEDAL, PETER R. EBY
 Soggetti giovani 275
 Gravidanza o allattamento 282
 Uomini 286
 Transgender 293
- 20 Programmi di accreditamento MQSA e ACR 297**
 ELIZABETH S. MCDONALD, SAMANTHA P. ZUCKERMAN
 Origine e finalità del Mammography Quality Standards Act 297
 Qualifiche del personale 297
 Requisiti strumentali e assicurazione della qualità 297
 Accreditamento da parte dell'American College of Radiology (ACR) 299
 Requisiti relativi alla refertazione delle mammografie e alla documentazione medica 299
 Audit clinico 300
- 21 Fondamenti di fisica della mammografia 303**
 JAMES GORDON MAINPRIZE
 Acquisizione delle immagini 303
 Dose di radiazioni 309
 Elaborazione delle immagini 310
 Qualità dell'immagine 311