



Le labbra – 45 tecniche iniettive per il trattamento estetico delle labbra

La Biblioteca Nazionale Tedesca (Deutsche Nationalbibliothek, DNB) ha inserito questa pubblicazione nel suo database Deutsche Nationalbibliografie; i dati bibliografici dettagliati sono disponibili su Internet all'indirizzo <http://dnb.d-nb.de>.

Indirizzi degli Autori:

Regine Reymond
Urs Graf-Strasse 1; 4052 Basel, Switzerland
hello@regine-reymond.ch
www.regine-reymond.ch, www.easinject.ch

Dr. med. Christian Köhler
PREVENTION-CENTER AG
UTOSCHLOSS
Utoquai 31; 8008 Zurich, Switzerland
c.koehler@prevention-center.ch
www.prevention-center.com

Edizione italiana a cura di: **Ezio Costa**, Medico Chirurgo Odontoiatra, Esperto in Medicina ad Indirizzo Estetico, Socio fondatore e Past President di POIESIS (Perioral and Oral Integrated Esthetics Scientific International Society), Verona.

Traduzione italiana: **Martino Eliani**, Verona

Coordinamento progetto edizione italiana: Dott.ssa Maria Grazia Monzeglio

© KVM – Der Medizinverlag Dr. Kolster Verlags-GmbH,
ein Unternehmen der Quintessenz-Verlagsgruppe

Indirizzo dell'Editore:

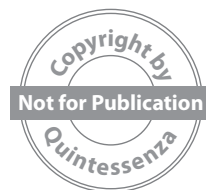KVM – Der Medizinverlag
Dr. Kolster Verlags-GmbH
Ifenpfad 2–4; 12107 Berlin

www.kvm-medizinverlag.de

Edizione italiana 2023

Project management: Sonia A. Piskorowska
Foto: Martin Frick (www.martinfrick-photographie.de), Lörrach-Brombach
Progetto grafico: David Kühn, Berlino
Disegni anatomici: Karl H. Wesker, Berlino
Impaginazione: Petra Jentschke, Berlino
Prodotto: KVM – Der Medizinverlag, Berlino
Stampato da: GZH d.o.o. (www.gzh.hr), Zagabria
Stampato in Croazia

ISBN: 978-3-86867-659-4



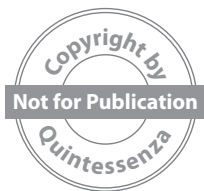Note importanti:

Come ogni altra scienza, la medicina è soggetta a continui sviluppi. La ricerca e l'esperienza clinica ampliano la nostra base delle conoscenze. Per tutte le raccomandazioni di trattamento illustrate in questo libro, il lettore può essere certo che gli autori, i redattori e gli editori hanno prestato la massima attenzione per garantire che le informazioni fornite siano in linea con le più recenti conoscenze disponibili al momento della pubblicazione.

Inoltre, l'editore non può fornire garanzie per qualsiasi informazione riguardante metodi di somministrazione, tecniche e frequenze di somministrazione. I lettori sono invitati a controllare con la massima attenzione i foglietti illustrativi dei prodotti utilizzati e di stabilire, se necessario consultando uno specialista, se le raccomandazioni di dosaggio o le controindicazioni riportate differiscano in qualche modo dalle informazioni riportate in questo libro. Questo tipo di controllo è particolarmente importante per le indicazioni e localizzazioni rare, nonché con prodotti usati raramente o lanciati di recente.

Ogni trattamento avviene a rischio e pericolo dell'utente. Gli autori e l'editore fanno appello agli utenti di informarli se dovessero riscontrare delle evidenti inesattezze.

Questo libro, comprese tutte le sue parti, è protetto dal diritto d'autore. Qualsiasi uso di questo libro al di fuori delle limitazioni specifiche della legge sul diritto d'autore, senza l'autorizzazione dell'editore, è vietato e costituisce un reato. Ciò vale in particolare per la duplicazione, traduzione, microfilm, archiviazione ed elaborazione in sistemi elettronici. I nomi di prodotti protetti o registrati (marchi) non sono specificamente identificati in questo libro. Pertanto, l'assenza di tale indicazione non può essere considerata la mancata esistenza di un marchio di fabbrica.



Le labbra – 45 tecniche iniettive per il trattamento estetico delle labbra

Regine Reymond
Christian Köhler

K|V|M

Informazioni sugli autori

Regine Reymond, operatore “alternativo”, rappresentante farmaceutico e comproprietaria dell’azienda “easinject”, è un’esperta nel settore del trattamento estetico delle labbra con filler a base di acido ialuronico. Grazie alla sua attività professionale, può vantare quasi 20 anni di esperienza nell’uso di tecniche di iniezione minimamente invasive. Dopo aver parzialmente completato il corso universitario in medicina, ha lavorato per diversi anni come marketing manager per aziende farmaceutiche internazionali; da allora, ha organizzato o condotto personalmente più di 150 workshop, seminari e simposi sul tema delle tecniche per l’uso dei filler.

Il *Dott. Christian Köhler* è un esperto di chirurgia estetica, di tecniche non chirurgiche e di trattamenti laser estetici. Da oltre 10 anni dirige il Centro di prevenzione di Zurigo, Zug e Schaan, in Svizzera. Le sue attività specialistiche includono procedure come aumento del seno, blefaroplastica e lifting del viso. Il Dr. Köhler vanta oltre 18 anni di esperienza pratica in chirurgia generale, vascolare, ricostruttiva e plastica. Ad oggi, ha eseguito anche più di 50.000 trattamenti non chirurgici con tossina botulinica e filler.

Cari colleghi

La bocca perfetta e ben modellata, con la sua morbida pienezza e il suo sano rossore, esiste davvero: è la bocca di un bambino. La bocca infantile, con le labbra imbronciate, ha un effetto disarmante sugli adulti, scatenando un istinto di protezione. Nel viso adulto, questo tipo di bocca assume l'attributo della sensualità, l'effetto desiderato in qualsiasi trattamento delle labbra con procedure minimamente invasive.

Una bella bocca ha qualità quasi magiche. Può avere un effetto positivo sull'aspetto e sul carisma di un individuo, anche quando le proporzioni del viso non sono del tutto armoniose. Tuttavia, ogni bocca ha una sua forma naturale, che è soggetta a un'attività mimica molto individuale. Con l'avanzare dell'età, questa attività mimica influenza non solo l'espressione delle labbra, ma anche quella del viso nel suo complesso, tanto che sul volto di una persona si possono verosimilmente leggere le tracce emotive di una vita.

Il costante movimento tridimensionale delle labbra, che ne modifica la forma e quindi influisce sull'espressione complessiva del viso, rende molto impegnativo modellare o aumentare le labbra con iniezioni di filler. Si possono commettere errori che risultano evidenti anche in caso di piccole deviazioni o minime asimmetrie. Per rimodellare le labbra sarà necessaria più di una tecnica di iniezione. Anche se specifichiamo con esattezza la quantità di un particolare materiale da iniettare in un punto specifico del labbro, possiamo essere certi che questo produrrà risultati diversi in ogni individuo. Non esiste un metodo di trattamento universale. Abbiamo invece a disposizione diverse opzioni d'intervento, il cui utilizzo deve sempre essere preceduto da un'analisi approfondita e da una buona comunicazione con il paziente. Quanto migliore è l'interazione di questi fattori, tanto più probabile è il raggiungimento di un risultato soddisfacente.

Ai miei esordi professionali in medicina estetica, nel 2001, le labbra venivano iniettate usando due tecniche: i contorni venivano sempre trattati per primi, seguiti da un sottile riempimento lineare a partire dagli angoli della bocca. Le labbra rimpolpate non erano di moda e le imperfezioni non venivano ancora corrette. È incredibile vedere come queste tecniche si siano evolute rapidamente nel corso degli anni e come questa tendenza stia generando un'enorme richiesta di trattamenti. Tuttavia, questo dimostra anche la natura vitale e mutevole del lavoro estetico ed evidenzia che uno specialista dedicato ed esperto non può mai smettere di innovarsi o di imparare e perfezionare nuovi trattamenti.

Il trattamento iniettivo delle labbra rimane una sfida, anche per gli operatori più esperti, perché la bocca non tollera errori. Poiché le labbra sono molto vascolarizzate, si gonfiano rapidamente, il che può causare complicanze. Le richieste del paziente rappresentano un'ulteriore sfida del trattamento delle labbra, una sfida che non deve mai essere sottovalutata. Purtroppo, i desideri del paziente sono spesso influenzati da aspettative irrealistiche o da tendenze di moda estreme. Come terapeuti, potreste ritrovarvi alle prese con un conflitto morale e con un paziente insoddisfatto, togliendovi il piacere di lavorare.

Circa due anni fa, mi è venuta l'idea di documentare le conoscenze accumulate nel corso degli ultimi 20 anni in workshop, eventi formativi internazionali, conferenze e corsi online di aggiornamento professionale, con l'obiettivo di condividerle con i miei colleghi. Numerose conversazioni con eminenti autorità nel campo dei trattamenti iniettivi, ricerche approfondite, il sostegno attivo di amici e familiari e la motivazione fornita dall'editore KVM mi hanno incoraggiato a tradurre la mia idea in azione. Non ho inventato né modificato le tecniche qui presentate. Le conoscenze provengono da vari formatori, educatori, relatori e medici che lavorano nel campo della medicina estetica e mostrano approcci e direzioni diverse. Ho raccolto e classificato tutte le tecniche presentate in questo libro per qualità e fattibilità, ottimizzandone alcune, e l'ho fatto in costante

dialogo e stretta collaborazione con il mio co-autore, il Dr. Christian Köhler. L'obiettivo era quello di produrre un manuale pratico sulle tecniche di iniezione da utilizzare nella regione labiale, da applicare secondo le necessità o le preferenze.

I vari approcci al problem-solving costituiscono il fulcro di questo libro, che si propone anche di individuare i punti di forza delle tecniche iniettive delle labbra; il tutto presentato in un quadro di procedure di lavoro realistiche. A questo proposito, abbiamo creato una matrice che può essere utilizzata come guida per abbinare le indicazioni che si verificano più comunemente negli studi estetici alle tecniche raccomandate. Tuttavia, ciò non significa che gli operatori debbano limitare le proprie competenze a questa matrice: al contrario, i numerosi approcci diversi qui illustrati consentiranno agli specialisti di ampliare le proprie conoscenze e di elaborare in modo creativo i punti chiave del trattamento, magari sviluppando ulteriormente alcune delle tecniche. Le raccomandazioni sui quantitativi di filler da iniettare si fondano su valori medi basati sulla pratica in Europa centrale. Questi valori variano a seconda delle preferenze o delle tendenze estetiche locali.

In linea di massima, ci siamo astenuti dall'uso di immagini prima/dopo, poiché queste possono facilmente generare aspettative che non si riferiscono necessariamente al singolo viso trattato.

Il Dr. Christian Köhler, MD, ha dimostrato le tecniche su modelle in registrazioni video. Questi video sono disponibili come ulteriore supporto visivo attraverso i QR code inclusi nel libro, un prezioso complemento alle informazioni sulle varie tecniche iniettive descritte nel testo. Desidero ringraziare di cuore il Dr. Köhler e il suo team per la splendida e positiva collaborazione e per l'eccellente qualità delle procedure di iniezione presentate.

Ancora una parola sulle 45 tecniche di iniezione che sono state presentate e che costituiscono il cuore di questo libro: per ognuna di esse, le immagini e i video della procedura di trattamento delle labbra sono integrati con i dettagli della tecnica, la direzione di inserimento dell'ago, lo strato cutaneo, il materiale e il volume, il tipo di ago per l'iniezione e l'anestesia. Tutti questi dettagli corrispondono alle nostre raccomandazioni e ai valori basati sull'esperienza, ma non devono essere considerati come requisiti fissi. Inoltre, ogni tecnica comprende una sezione "Protocollo di trattamento" con una sintesi dei punti chiave della tecnica e una sezione "Note importanti", che elenca anche i possibili effetti collaterali indesiderati per ogni tecnica di trattamento. Questi possono verificarsi con gravità variabile nella maggior parte delle procedure di iniezione delle labbra e devono pertanto essere tenuti a mente: i principali effetti collaterali includono asimmetrie, infiammazioni, ematomi, noduli, necrosi, arrossamenti, dolore, gonfiori e ipercorrezioni. Questi due riquadri di testo, che contengono inevitabilmente delle ripetizioni, forniscono un utile promemoria di tutti gli aspetti chiave del trattamento delle labbra per ogni singola tecnica.

Questo libro si rivolge a medici e operatori autorizzati con esperienza nei trattamenti iniettivi delle labbra. L'approvazione e l'utilizzo delle tecniche dimostrate restano di competenza del singolo operatore che esegue il trattamento. È importante ricordare che ogni labbro è unico e che non esistono formule univoche: l'uso di una qualsiasi delle tecniche presentate deve essere preceduto da una valutazione e dalla decisione del medico, presa in accordo con il paziente, riguardo a quando e in che misura una particolare tecnica può essere utilizzata in quel paziente.

Ringraziamenti

Molte persone mi hanno fornito il loro sostegno attivo e passivo sotto forma di studi e pubblicazioni. A questo proposito, desidero ringraziare in particolare il Dr. Tom van Eijk, il Dr. Daniel Brusco MD, il Dr. Niklas Iblher MD, il Prof. Vincenzo Penna MD, il Prof. Björn G. Stark, la Dr.ssa Petra Becker-Wegerich MD, il Dr. Philippe Snozzi MD, il Dr. James Bouzoukis, il Dr. Phillip Chang, il Dr. Anil Rajani, il Dr. Polsak Worakrai e Zita Hesse. Ringrazio di cuore anche tutti coloro che hanno concesso il permesso di pubblicare le loro immagini.

Un riconoscimento particolare va dato alle rappresentazioni grafiche di questo libro. Con ammirevole pazienza, David Kühn della KVM ha fornito rappresentazioni eccezionali di ogni dettaglio. Questo ha permesso di illustrare i vari punti descritti nel libro, rendendoli chiari e di facile comprensione. Anche i servizi fotografici di Martin Frick e le immagini di Andreas Grabherr forniscono una visualizzazione fedele delle descrizioni fornite nel testo, colmando le lacune del materiale scritto. A loro va il mio più sentito ringraziamento per questo!

Infine, ma non per questo meno importante, i miei ringraziamenti vanno al mio caro marito, il Dr. Jean François Reymond MD; con la sua lucidità e le sue critiche costruttive, è stato un mentore prezioso seppur severo, e mi ha aiutato a rendere le procedure comprensibili anche ai meno esperti.

Auguro ai miei lettori di trarre dalla lettura di questo volume non solo un vantaggio professionale e pratico, ma anche un piacere. Spero inoltre che vi stimoli a mettere in discussione procedure già note e consolidate e a sperimentarne di nuove, favorendo così il vostro continuo sviluppo professionale. Nel farlo, potreste trovarvi a vivere la stessa esperienza che ho vissuto io, che ho scoperto tre ulteriori tecniche interessanti dopo la scadenza del termine per la stampa di questo libro. Sono ansiosa di ricevere il vostro feedback. Se siete a conoscenza di tecniche che vi hanno conquistato ma che non sono descritte in questo libro, sarò lieta di includerle, una volta sperimentate, nella prossima edizione.

Basilea, ottobre 2020

Regine Reymond

Indice

1	Le labbra	1	4.6	Filler per aumenti di volume a livello medio	72
1.1	Bellezza	2	4.7	Filler per aumenti di volume a livello profondo ..	73
1.2	Funzione	3	4.8	Filler per aumenti di volume a livello molto profondo	74
1.3	Anatomia	3	4.9	Filler Navigator	75
1.4	Processo di invecchiamento della regione della bocca	20			
1.5	Forma ed espressione delle labbra	24	5	Tecniche di anestesia	77
1.6	Analisi della regione labiale	27	5.1	Massima compressione del labbro	78
1.7	Scale Merz	43	5.2	Applicazione di stimoli freddi	78
2	Consulenza	47	5.3	Crema anestetica topica	78
2.1	Desideri del paziente	48	5.4	Applicazione diretta di lidocaina	79
2.2	Anamnesi ed esame medico	50	5.5	Pomfi cutanei di anestetico nel sito di iniezione	80
2.3	Controindicazioni	50	5.6	Blocco nervoso con tecnica del blocco della mucosa o del microblocco nervoso	80
2.4	Analisi e risultati	51	5.7	Anestesia di conduzione (regionale)	82
2.5	Documentazione	51	5.8	Complicanze dell'anestesia locale	84
2.6	Consulenza, sessione informativa	51	6	Complicanze, effetti collaterali, valutazione del follow-up	85
2.7	Elaborazione del preventivo	51	6.1	Colorazione	86
2.8	Pianificazione del trattamento	52	6.2	Edema	86
3	Documentazione	59	6.3	Infezione	86
3.1	Documentazione del paziente	60	6.4	Noduli	87
3.2	Documentazione fotografica	60	6.5	Complicanze vascolari	87
4	Filler dermici a base di acido ialuronico	65	6.6	Valutazione del follow-up	87
4.1	Requisiti dell'acido ialuronico per il trattamento delle labbra	66	7	Arredi e strutture dello studio, materiali, gestione dei pazienti	89
4.2	Proprietà del filler	66	7.1	Gli ambienti dello studio	90
4.3	Filler dermici sul mercato	67	7.2	Arredamento	90
4.4	Filler per il trattamento delle labbra e della regione periorale	68	7.3	Igiene	92
4.5	Filler per rivitalizzazione e idratazione	70	7.4	Attrezzature utilizzate pre e post-trattamento ...	92
			7.5	Gestione del paziente durante il trattamento	98

8 Tecniche iniettive 107

8.1 Introduzione 108
 8.2 Iniezione in base allo strato cutaneo 108
 8.3 Tecniche iniettive e loro effetti - Ago 110
 8.4 Tecniche iniettive e loro effetti -
 Cannula smussa 118
 8.5 Note tecniche, considerazioni basate
 sull'esperienza e consigli pratici 122

9 45 Tecniche per il trattamento delle labbra 127

9.1 Idratazione e rivitalizzazione 128
 – TECNICA 1: idratazione e rivitalizzazione -
 Parte cutanea del labbro (ago) 128
 – TECNICA 2: idratazione - Parte cutanea
 del labbro (cannula smussa) 132
 – TECNICA 3: idratazione - Vermiglio
 (cannula smussa) 136
 – TECNICA 4: rivitalizzazione - Vermiglio
 (secondo Patrick Trevidic, ago) 140
 9.2 Dettagli 144
 – TECNICA 5: “fresh up” (ago) 144
 – TECNICA 6: definizione del contorno
 e valorizzazione (ago) 148
 – TECNICA 7: definizione del contorno
 (cannula smussa) 152
 – TECNICA 8: definizione del contorno/rimodellamento
 dell’arco di Cupido (ago) 156
 – TECNICA 9: definizione del contorno
 del filtro (ago) 160
 – TECNICA 10: modellazione del filtro
 e dell’arco di cupido (ago) 164
 9.3 Linee periorali 168
 – TECNICA 11: tecnica lineare e tecnica a lisca
 di pesce per le linee periorali (ago) 168
 – TECNICA 12: tecnica puntiforme periorale,
 modulata con stretching
 o compressione (ago) 172

– TECNICA 13: tecnica del blanching
 periorale (ago) 178
 – TECNICA 14: tecnica dello schema
 a felce secondo Tom van Eijk (ago) 182

9.4 Volume delle labbra 186

– TECNICA 15: ripristino minimo di volume
 in quattro punti (ago) 186
 – TECNICA 16: leggero ripristino
 di volume (ago) 190
 – TECNICA 17: leggero aumento
 di volume delle labbra (ago) 194
 – TECNICA 18: aumento classico (ago) 198
 – TECNICA 19: aumento moderato
 (cannula smussa) 202
 – TECNICA 20: aumento da classico a forte
 (cannula smussa) 206
 – TECNICA 21: aumento estremo -
 Tecnica a bolo e a ventaglio (ago) 210
 – TECNICA 22: aumento dal confine
 umido/asciutto (ago) 214
 – TECNICA 23: aumento dalla membrana
 mucosa (ago) 218
 – TECNICA 24: volumizzazione con o senza
 accentuazione del tubercolo (ago) 222
 – TECNICA 25: volumizzazione -
 Tecnica a bolo (ago) 226
 – TECNICA 26: volumizzazione - Tecnica a bolo dalla
 parte cutanea del labbro 230
 – TECNICA 27: volumizzazione estrema e modellazione
 - Tecnica di iniezione multipla (ago) 234
 – TECNICA 28: volumizzazione e modellazione -
 “Tecnica del Lip Tenting”
 secondo Tom van Eijk (ago) 238

9.5 Volume periorale 242

– TECNICA 29: volumizzazione -
 Piega labiomentale (ago)..... 242
 – TECNICA 30: volumizzazione -
 Regione del mento (ago)..... 246
 – TECNICA 31: volumizzazione -
 Tecnica di iniezione verticale (ago)..... 250
 – TECNICA 32: volumizzazione -
 Linee della marionetta sottili I (ago)..... 254

– TECNICA 33: volumizzazione - Linee della marionetta sottili II (ago)	258
– TECNICA 34: aumento - Linee della marionetta (ago)	262
– TECNICA 35: aumento - Linee della marionetta (cannula smussa)	266
– TECNICA 36: aumento - Tecnica a mulino a vento: linee della marionetta, labbra, regione periorale (cannula smussa)	270
9.6 Modellazione, abbellimento	274
– TECNICA 37: leggero sollevamento dell'angolo della bocca (ago)	274
– TECNICA 38: sollevamento classico dell'angolo della bocca (ago)	278
– TECNICA 39: leggera volumizzazione - Definizione dei tubercoli (ago)	282
– TECNICA 40: definizione del contorno della linea periorale secondo Phillip Chang (ago)	286
– TECNICA 41: formazione di una rientranza al centro del labbro (ago)	290
– TECNICA 42: allargare l'arco del labbro inferiore (ago)	294
– TECNICA 43: correzione di un labbro già trattato (ago)	298
– TECNICA 44: correzione delle aree di asimmetria (ago/cannula smussa)	302
– TECNICA 45: aumento del labbro superiore - "Tecnica a pilastro" secondo Anil Rajani (ago)	306

10 Le 45 tecniche di trattamento delle labbra: una panoramica 311

Tabella sinottica	312
-------------------------	-----

11 Casi esempio 319




11.1 Linee periorali, bocca atrofizzata	321
11.2 Bocca anziana con labbra sottili	322
11.3 Labbra già trattate	323
11.4 Linee della commissura orale, labbro inferiore sottile, lievi asimmetrie, labbro superiore secco	324
11.5 Ombre periorali e aree di asimmetria	325
11.6 Bocca asimmetrica	326
11.7 Abbellimento di labbra giovani e piene	327
11.8 Labbra sottili con contorni poco definiti	328
11.9 Bocca piccola con tubercolo mediale prominente	329
11.10 Bocca giovane e triste	330
11.11 Labbra secche	331

12 Appendici 333

Riferimenti	334
Registrazioni video	336
Link web	339
Fonti delle immagini	339
Indice analitico	340

In questo libro vengono utilizzate le seguenti abbreviazioni:

Abbreviazioni mediche:

	Ago
	Cannula smussa
	Viscoso (materiale HA)
CIRCLE	Morbido (materiale HA)
Ala	Punto di attacco dell'ala del naso
AN	Punta del naso (apex nasi)
B'	Punto B del tessuto molle (punto più profondo della piega labiomentale)
BDDE	Butandiolo diglicidil etere
C	Punto cervicale (punto di congiunzione tra il contorno submentale e quello del collo, giunzione collo-gola)
cm	Columella nasi (estremità esterna del setto nasale)
CPM	Matrice coesiva polidensa
DCLT	Tecnologia di reticolazione dinamica
DN	Dorsum nasi (ponte del naso)
GI	Glabella (pelle della fronte tra le sopracciglia)
HA	Acido ialuronico
Li	Labiale inferius (bordo anteriore del labbro inferiore)
LI	Labbro inferiore
Ls	Labiale superius (bordo anteriore del labbro superiore)
LS	Labbro superiore
Me'	Tessuto molle del menton (punto più basso del tessuto molle del mento)
N'	Tessuto molle del nasion
NASHA	HA stabilizzato non animale
Or'	Tessuto molle orbitale
Pg'	Tessuto molle del pogonion
Ph	Filtro
PL	Zona periorale del labbro inferiore
Pn	Pronasale
Por	Porion (meato uditivo esterno)
PU	Zona periorale del labbro superiore
RHA	Acido ialuronico resiliente
SMART	Suprema tecnologia monofasica e reticolare
SMAS	Sistema muscoloaponeurotico superficiale
Sn	Subnasale
St	Stomion (fissura orale quando le labbra sono chiuse)
Trg	Trago
Tri	Trichion (attaccatura dei capelli)
TWN	Ago a parete sottile
UTWN	Ago a parete ultrasottile

Abbreviazioni editoriali:

ca.	Circa
cf.	Confronta
e.g.	Exempli gratia (per esempio)
et al.	Et alteri (e Collaboratori)
etc.	Et cetera (eccetera)
i.e.	Cioè
e seg.	E pagina seguente
e segg.	E pagine seguenti
Fig.	Figura
max	Massimo
n.d.	Non determinato
No.	Numero
pag./pagg.	Pagina/pagine
Tab.	Tabella

Unità di misura

%	Percentuale
°	Gradi
G	Gauge
g	Grammi
L	Dimensione delle particelle di HA per un materiale denso con capacità di sollevamento
M	Dimensione delle particelle di HA per un materiale di media densità con capacità di sollevamento
mg	Milligrammi
ml	Millilitri
S	Dimensione delle particelle di HA per un materiale con debole capacità di sollevamento
XL	Dimensione delle particelle di HA per un materiale molto spesso con forte capacità di sollevamento
XS	Dimensione delle particelle di HA per un materiale fluido senza capacità di sollevamento

■ **Parodonto e dintorni** (→ Fig. 1.21)

Lo spazio tra il labbro e il processo alveolare con i denti viene definito vestibolo orale. A riposo si riduce a uno spazio ristretto, poiché in

questa regione il tessuto molle delle labbra si schiaccia contro i denti e le gengive.

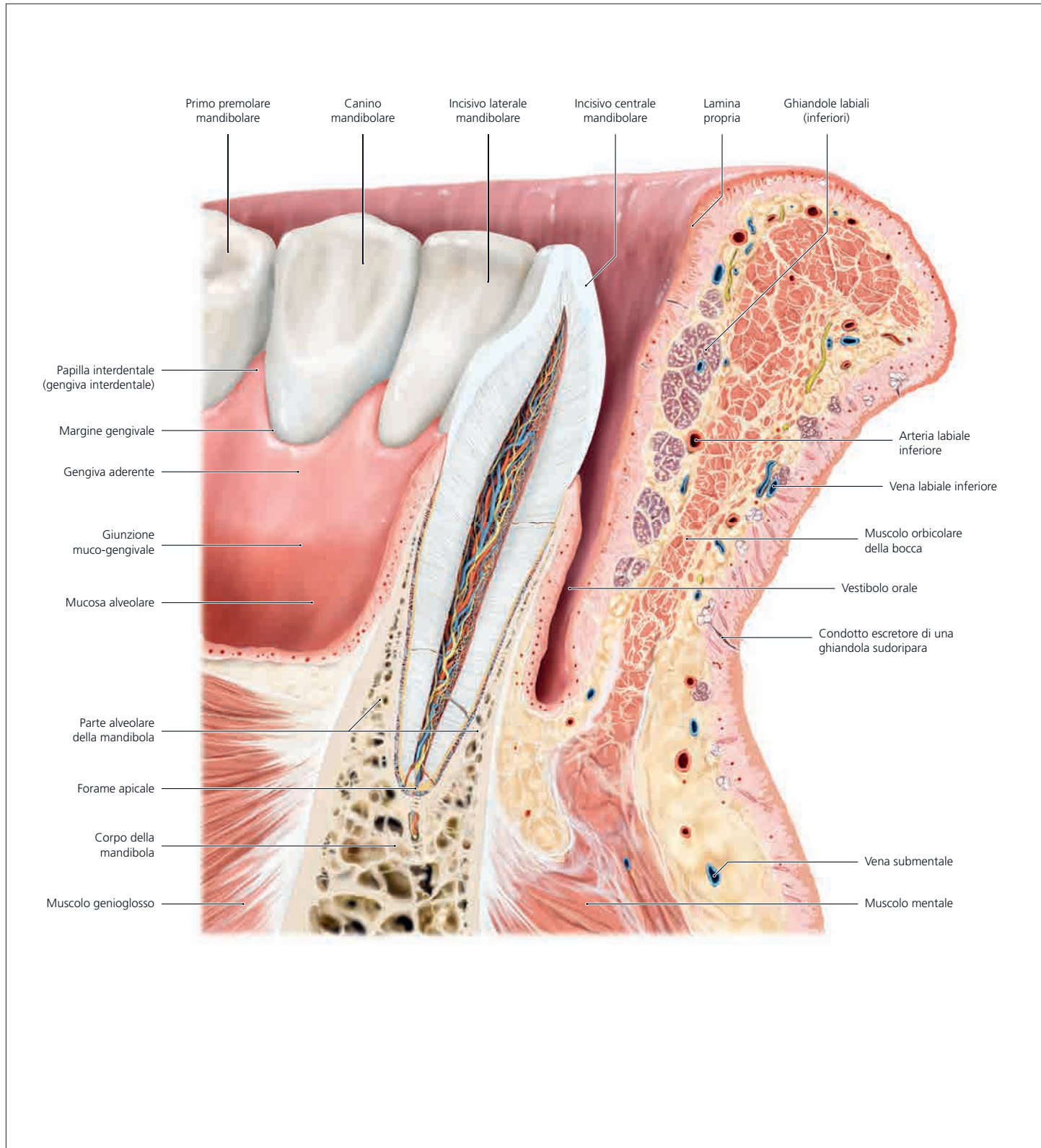


Fig. 1.21 Sezione sagittale dell'incisivo centrale mandibolare sinistro e suoi dintorni. I grandi vasi sono situati sottocute nella zona adiacente al muscolo.

1.3.3 Vestibolo anteriore (→ Fig. 1.22 a-c)

Il vestibolo è rivestito da una mucosa molto mobile. L'osso alveolare è ricoperto dalla mucosa alveolare, con una rete di fibre elastiche di collagene che attraversa la sua lamina propria. È altamente mobile. Questa rete di fibre elastiche termina bruscamente contro la gengiva aderente annessa e la giunzione è chiaramente visibile come caratteristica morfologica.

La mucosa della mandibola non differisce da quella del vestibolo mascellare. Il muscolo mentale ha origine medialmente all'osso della mandibola su entrambi i lati e si estende verso la pelle del mento. Quando si contrae, produce sulla pelle il tipico disegno a ciottoli. Il muscolo depressore del labbro inferiore ha origine dal

marginale osseo della mandibola, caudalmente al forame mentale. Nella regione del mento, la gengiva vestibolare, la mucosa alveolare e la membrana mucosa del vestibolo orale sono servite da vasi sanguigni e nervi che emergono dal forame mentale. Anche il labbro è servito da questi vasi sanguigni e nervi: si sente infatti la sensazione di intorpidimento del labbro quando l'anestesia a blocco del nervo mandibolare viene somministrata nel forame mentale. Nella maggior parte dei casi, il forame mentale si trova nella regione tra gli apici delle radici del primo e del secondo premolare. Se l'arcata dentaria si trova più anteriormente sul corpo della mandibola, il forame mentale si trova più vicino al primo molare. Ciò avviene quando i denti anteriori presentano una marcata inclinazione anteriore, una caratteristica che si riscontra spesso nei pazienti di origine africana o asiatica.

Vestibolo

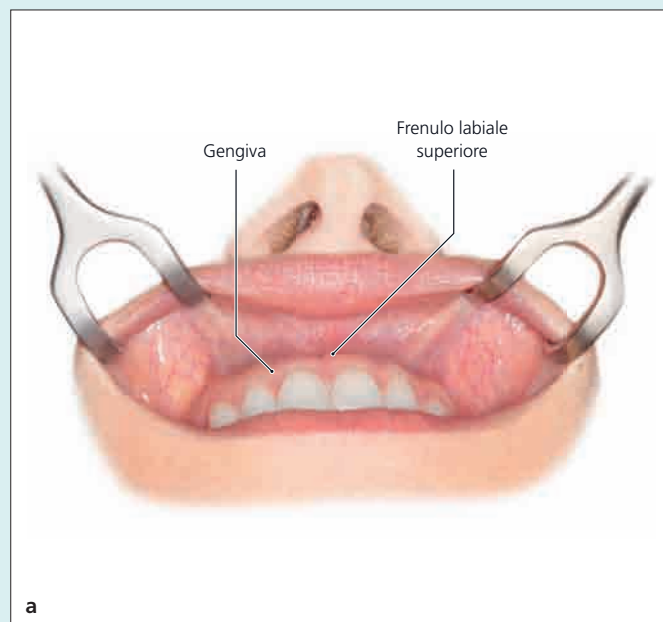
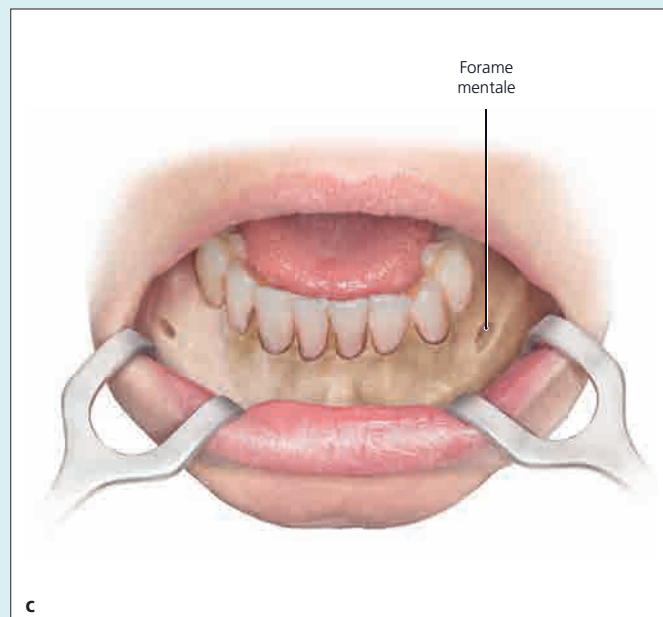
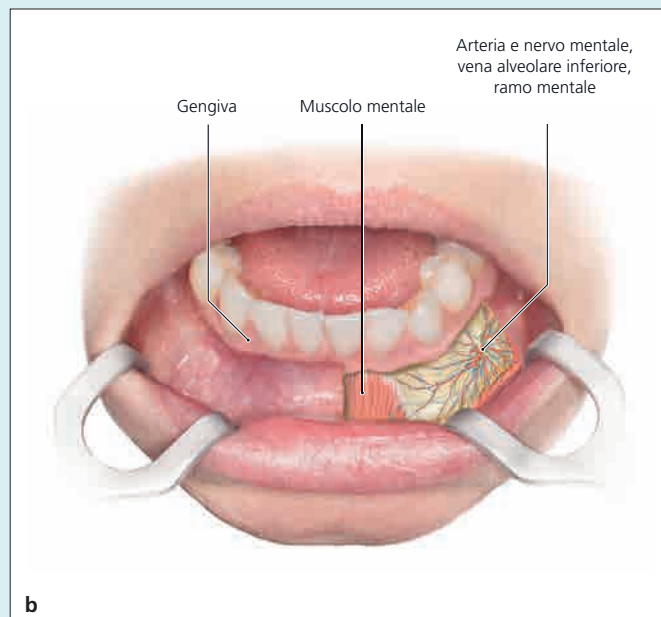


Fig. 1.22 a-c (a) Vestibolo mascellare (vista frontale e caudale a 45 gradi), (b) vestibolo mandibolare nella regione del mento (vista frontale e craniale a 45 gradi, vista di taglio sul lato sinistro), (c) vestibolo mandibolare nella regione del mento (con osso esposto).



1.3.4 Pelle

■ Struttura e funzione

La pelle è l'organo più esteso del corpo umano. Le sue funzioni principali sono quelle di barriera e di protezione, racchiudendo tutti gli altri componenti del corpo. Viene definita tegumento (integumentum commune), cioè pelle esterna. Oltre a costituire una barriera puramente meccanica e a fornire una protezione diretta dai raggi UV, la pelle svolge un importante ruolo nella termoregolazione e nell'omeostasi dell'acqua corporea. D'altra parte, questa funzione di barriera richiede anche un modo sicuro di comunicare con il mondo esterno. Per questo motivo, la pelle assume una serie di funzioni di trasmissione degli stimoli, che ci tengono informati sulle condizioni dell'ambiente circostante. Inoltre, la pelle ci protegge dagli agenti nocivi. Esercita quindi fun-

zioni sensoriali, di contatto e di protezione. Alla base di questa complessa gamma di funzioni si trova un'architettura differenziata di componenti cellulari e acellulari (Fig. 1.23).

Lo strato superiore della pelle, noto come epidermide, è di origine ectodermica, mentre il derma è di origine mesodermica. La membrana basale rappresenta il collegamento tra questi due componenti e viene anche definita zona di giunzione o interfaccia. Al di sotto del derma si trova il sottocute, uno strato protettivo costituito da tessuto adiposo.

L'epidermide esercita la sua funzione di barriera grazie al suo strato corneo ed è ancorata dal tessuto connettivo. È servita da vasi sanguigni e nervi. Le unghie, i capelli, le ghiandole sebacee e le ghiandole sudoripare costituiscono appendici integrali della pelle.

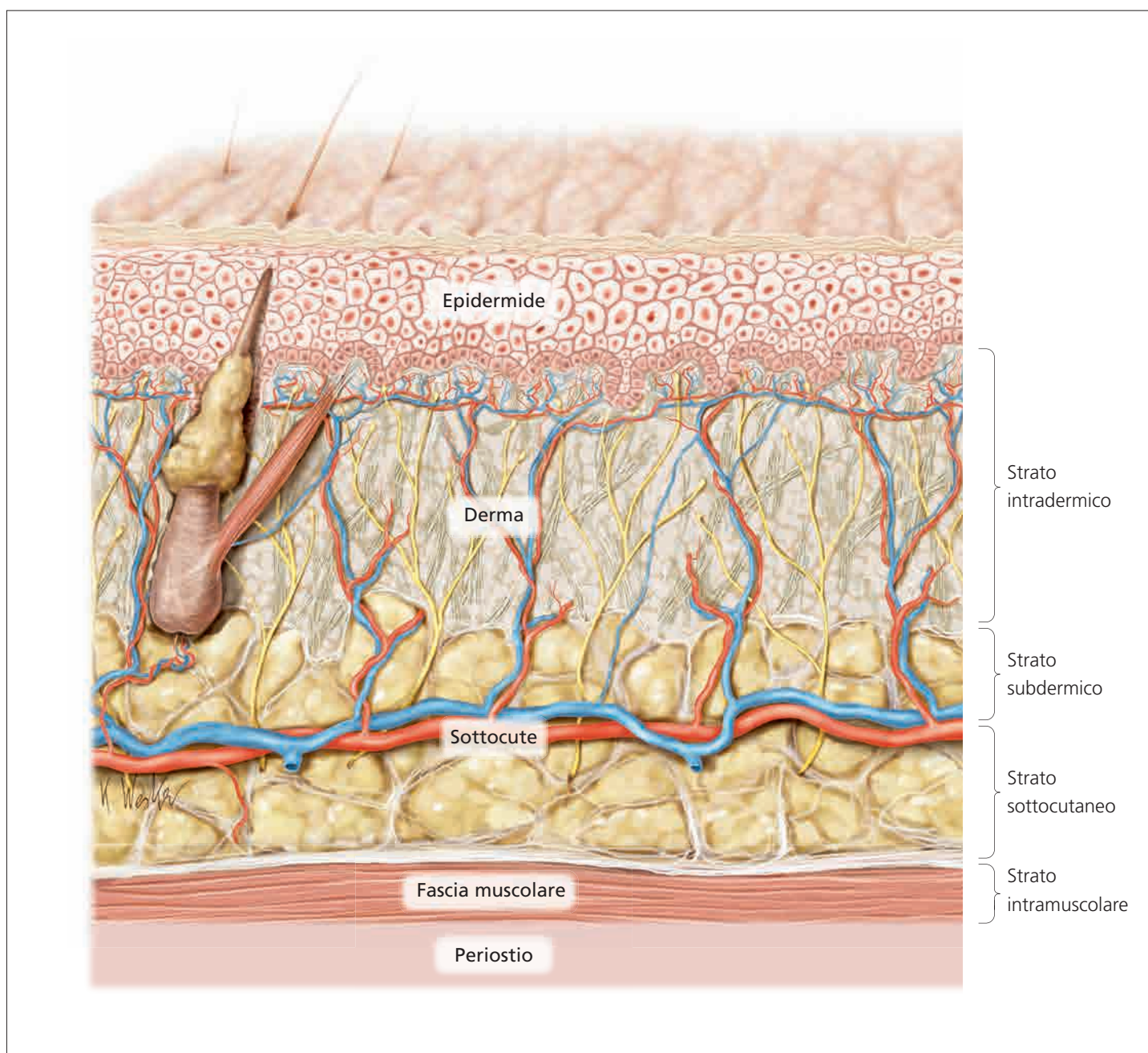


Fig. 1.23 Schema degli strati cutanei.

■ Pelle delle labbra

La pelle del vermiglio è molto sottile e priva di peli. Il freddo, il caldo e il vento sono i peggiori nemici di labbra sane. Anche un apporto insufficiente di liquidi si riflette rapidamente sulle labbra, con la comparsa di piccole crepe, rughe e chiazze secche. Quando si toglie molta idratazione a questo sottile strato di pelle, parti dell'epitelio si staccano in scaglie, il che può portare a piccole piaghe, ragadi e conseguenti infiammazioni.

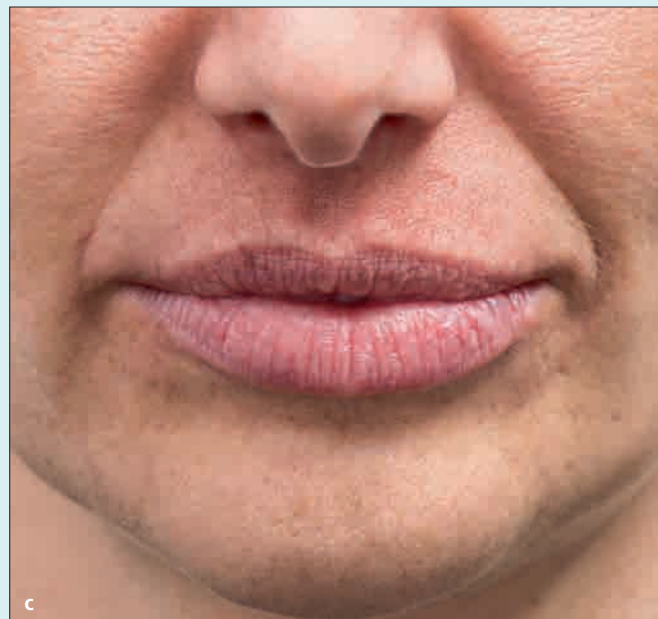
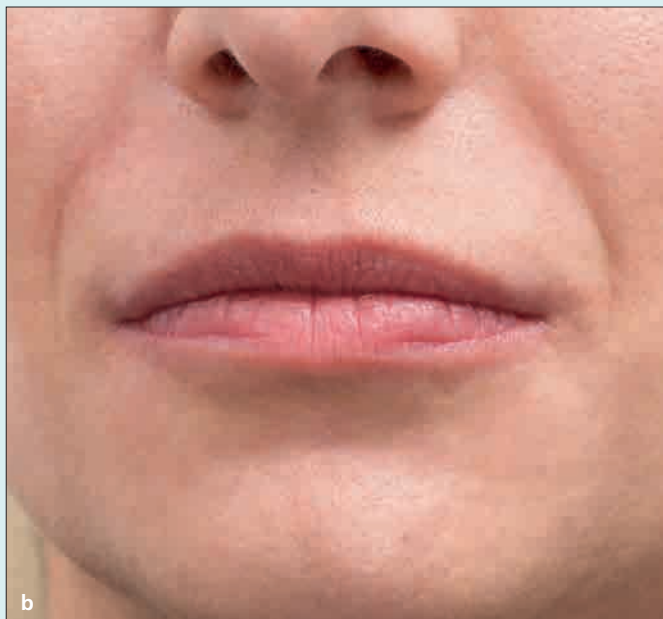■ Struttura della pelle

Sebbene la struttura principale della pelle sia la stessa in tutti gli esseri umani, esistono differenze significative tra i sessi e tra i diversi gruppi etnici nell'architettura epidermica della pelle del viso, differenze che si manifestano nel numero e nella dimensione dei pori, nel contenuto di acqua e nell'elasticità.

Le differenze nella struttura della pelle non sono causate solo da fattori etnici, culturali e genetici. Esistono anche influenze estrinseche e intrinseche e i normali processi di invecchiamento, che hanno un ulteriore effetto nel determinare differenze di qualità della pelle. Tutto ciò si esprime nell'aspetto esteriore della pelle (→ Fig. 1.24 a-c).

Consistenza della pelle

Fig. 1.24 a-c Giovani donne con diverse consistenze cutanee: (a) pelle molto fine con pori piccoli, (b) pelle piuttosto irregolare con lievi impurità cutanee e pori più grandi, (c) struttura della pelle molto irregolare con pori più grandi e labbra estremamente secche.



1.4 Processo di invecchiamento della regione della bocca

Un labbro alterato dai processi di invecchiamento rappresenta una sfida per lo specialista. Qui hanno luogo processi di rimodellamento e cambiamenti che possono influenzare la forma e le caratteristiche della labbra. Essere consapevoli di questi cambiamenti e tenerli in considerazione sono due dei prerequisiti per selezionare la tecnica di trattamento appropriata, con l'obiettivo di ottenere un risultato il più possibile naturale e armonioso.

Il processo di invecchiamento della regione della bocca è soggetto ai seguenti fattori di alterazione:

- Cambiamenti della pelle e del suo turgore.
- Cambiamenti del tessuto adiposo.
- Cambiamenti della muscolatura.
- Cambiamenti dei legamenti di ritenzione.
- Cambiamenti delle ossa mascellari e dei denti.

Oltre al contributo genetico all'invecchiamento delle labbra (che rappresenta circa il 20-30%), un ruolo fondamentale è svolto anche da fattori estrinseci come i raggi UV, il fumo e le influenze ambientali negative (Becker-Wegerich 2011, 2016), e da fattori intrinseci come i cambiamenti ormonali, i fattori nutrizionali, i disturbi metabolici e gli effetti collaterali di altre patologie.

1.4.1 Cambiamenti della pelle e del suo turgore

I processi di invecchiamento della pelle sono soggetti a differenze etniche e non possono essere generalizzati. Tuttavia, si può affermare che la pelle della regione della bocca cambia con l'aumentare dell'età, con le seguenti caratteristiche:

- Il derma diventa atrofico, secco e sottile, con conseguente formazione di linee di invecchiamento verticali. Nella regione della bocca inoltre, la pelle diventa soggetta a microfratture, che si manifestano sia sotto forma di fessure più profonde nelle commissure orali sia sotto forma di rugosità del vermiglio.
- Il derma mostra una progressiva perdita di elasticità. Si forma un eccesso di tessuto che segue la forza di gravità. Ciò comporta l'abbassamento degli angoli della bocca, l'allungamento della regione cutanea delle labbra e la formazione di linee periorali e della marionetta.
- Con il passare del tempo, le linee periorali si approfondiscono nello strato sottocutaneo della pelle. In uno stadio avanzato di invecchiamento, ciò si associa alla corneificazione dell'epitelio al centro della linea della ruga. Ciò rende più difficile il trattamento di questa zona, che richiede diverse sedute consecutive per ottenere un risultato soddisfacente.
- La perdita di elasticità della pelle delle labbra provoca anche un cambiamento della forma delle labbra, mentre la perdita del bordo del vermiglio ne sfuma i contorni. La conseguenza può essere che il filler dermico iniettato non può più espandersi nella direzione desiderata.

- Le commissure si assottigliano e si allungano, le fessure si allargano e gli angoli si abbassano, facendo apparire la bocca triste (negli uomini, la perdita di elasticità della pelle delle labbra ha effetti minori perché le radici dei peli della barba rendono la pelle più spessa e quindi più compatta).
- La texture della pelle diventa più ruvida, con pori più grandi, e si sviluppano più macule e verruche.

1.4.2 Cambiamenti del tessuto adiposo

I segni dell'invecchiamento per quanto riguarda il grasso sottocutaneo e il sistema muscolo-aponeurotico superficiale (SMAS) sono fortemente associati alla distribuzione e allo spessore del grasso, nonché alle differenze tra individui. Nella sua funzione di riempimento naturale, uno strato di grasso sottocutaneo ben sviluppato, come spesso accade nei soggetti in sovrappeso, contrasta la formazione di linee periorali.

L'atrofia dei compartimenti adiposi profondi con la corrispondente perdita di volume - nella regione della bocca questi compartimenti sono situati in prossimità del muscolo depressore dell'angolo della bocca - intensifica l'aspetto dell'invecchiamento, che si manifesta con rughe e linee della marionetta.

1.4.3 Cambiamenti della muscolatura

Con l'avanzare dell'età si assiste a una diminuzione del volume e del tono della muscolatura, che si allunga. Per la regione periorale, ciò significa che il muscolo orbicolare diventa più sottile, ma più lungo. Di conseguenza, anche le labbra diventano più sottili e la riduzione del tono favorisce la formazione di linee periorali.

1.4.4 Cambiamenti dei legamenti di ritenzione

I legamenti di ritenzione veri e falsi perdono la loro tensione in seguito alla progressiva perdita di volume; la conseguenza è il cedimento della pelle e dei tessuti molli indotto dalla forza di gravità: nella parte inferiore del viso, questo porta alla formazione di linee della marionetta (Sattler e Sommer 2015).

1.4.5 Cambiamenti delle ossa mascellari e dei denti

Poiché i tessuti molli della regione della bocca, in particolare le labbra, sono sostenuti dalla dentizione e dalle strutture delle ossa mascellari, queste hanno un ruolo considerevole sulle caratteristiche estetiche della regione della bocca.

Come descritto nell'articolo di Daniel Brusco,* "la posizione della mascella, della mandibola e del mento, l'una rispetto all'altra e in relazione al piano del viso e, a sua volta, la posizione e la forma delle arcate dentarie e dei processi alveolari all'interno della mascella o della mandibola, possono avere un'influenza decisiva sui suddetti tessuti molli".

* Testo in gran parte tratto, per gentile concessione, dal lavoro non ancora pubblicato di Daniel Brusco, intitolato "Influenze Dento-scheletriche sull'Estetica delle Labbra".

1.4.6 Cambiamenti dento-scheletrici legati all'età* (→ Fig. 1.25)

Una volta completata la crescita, lo scheletro della faccia è soggetto a un costante rimodellamento osseo, influenzato da una serie di fattori (genetica, metabolismo, equilibrio ormonale), per cui anche l'avanzare dell'età può determinare alcuni cambiamenti rilevanti: è opportuno essere consapevoli di questi cambiamenti quando si considera il trattamento con filler della regione periorale.

Naturalmente, i cambiamenti dento-scheletrici legati all'età difficilmente si manifestano in modo isolato, ma per lo più in combinazione tra loro e con diversi gradi di intensità. Questi cambiamenti possono essere facilmente nascosti con un sapiente trattamento di aumento del volume, almeno in una certa misura, e possono essere attenuati per un certo periodo. Tuttavia, se superano un certo livello, il trattamento con filler raggiunge i suoi limiti e si devono prendere in considerazione altri approcci di trattamento, indirizzati alle cause, se si vuole raggiungere l'obiettivo di un'estetica facciale naturale e armoniosa.



Fig. 1.25 Contorni del viso alterati dal processo di invecchiamento (adattato da Daniel Brusco).

■ Mascella

Con l'età, anche con la dentizione completamente conservata, l'osso mascellare tende a perdere il suo grado di proiezione riducendo così il sostegno che offre ai tessuti molli: questo è evidente sia nella parte centrale del viso che nella regione periorbitale. Il margine inferiore della cavità orbitale (margine infraorbitale) si sposta all'indietro e verso il basso e anche le prominenze malari degli zigomi si riducono visibilmente. Va ricordato che questa parete anteriore del mascellare funge anche da punto di attacco per la maggior parte dei muscoli mimici del viso e fornisce supporto ai vari compartimenti adiposi della parte centrale del volto. È evidente quindi che l'invecchiamento scheletrico può intensificare il cedimento e la naturale perdita di volume dei tessuti molli. Questo risulta particolarmente vero nella zona del labbro superiore nella situazione in cui vengono persi singoli denti della regione anteriore o premolare, portando a un'ulteriore perdita, a volte anche completa, del processo alveolare, con conseguente spostamento all'indietro dell'intera mascella.

■ Mandibola

Nel mandibolare si sviluppa spesso una progressiva sovrapposizione dei denti anteriori (affollamento terziario), che porta a un cosiddetto morso profondo, diminuendo così anche la dimensione verticale e riducendo il sostegno delle labbra. Insieme all'inevitabile perdita di tono e all'allungamento del labbro superiore, questo fa sì che i denti anteriori mascellari siano meno visibili a riposo e durante il sorriso, mentre i denti mandibolari sono sempre più scoperti, rappresentando un altro inconfondibile stigma della vecchiaia.

■ Denti

Lo stesso effetto si produce quando l'usura eccessiva, il digrignamento dei denti, ecc. provocano un appiattimento delle cuspidi dei denti laterali e una riduzione dei bordi incisali dei denti anteriori. Combinato con l'eventuale perdita di denti nella regione laterale, questo provoca un'ulteriore inclinazione in avanti dell'intera mandibola, che rende anche il mento più prominente, contribuendo a conferire l'aspetto tipico della vecchiaia.

1.4.7 Classificazione dell'invecchiamento delle labbra

Se si prendono in considerazione tutti i fattori dell'invecchiamento sopra descritti, si verifica un evento "time lapse", caratterizzato da vari processi che avvengono in concomitanza. Lo studio di Penna et al. (2015) su labbra nella media e simmetriche conferma che "l'uso della classificazione aiuta a personalizzare un trattamento appropriato per il singolo paziente e aiuta a ottenere un risultato di ringiovanimento naturale". Nello studio vengono descritti due parametri interdipendenti dell'invecchiamento periorale: la forma e la superficie delle labbra. Questi parametri influenzano i cambiamenti periorali associati all'invecchiamento delle labbra e conducono a trattamenti diversi, con il labbro superiore che gioca un ruolo più importante rispetto al labbro inferiore. Il cambiamento di forma del labbro invecchiato è classificato in tre fasi, in base alla vista frontale e laterale con le labbra leggermente aperte (→ Fig. 1.26).

Le foto e le raccomandazioni di trattamento corrispondenti mostrano le manifestazioni cliniche del modello a tre stadi (→ Figg. 1.27–1.29).

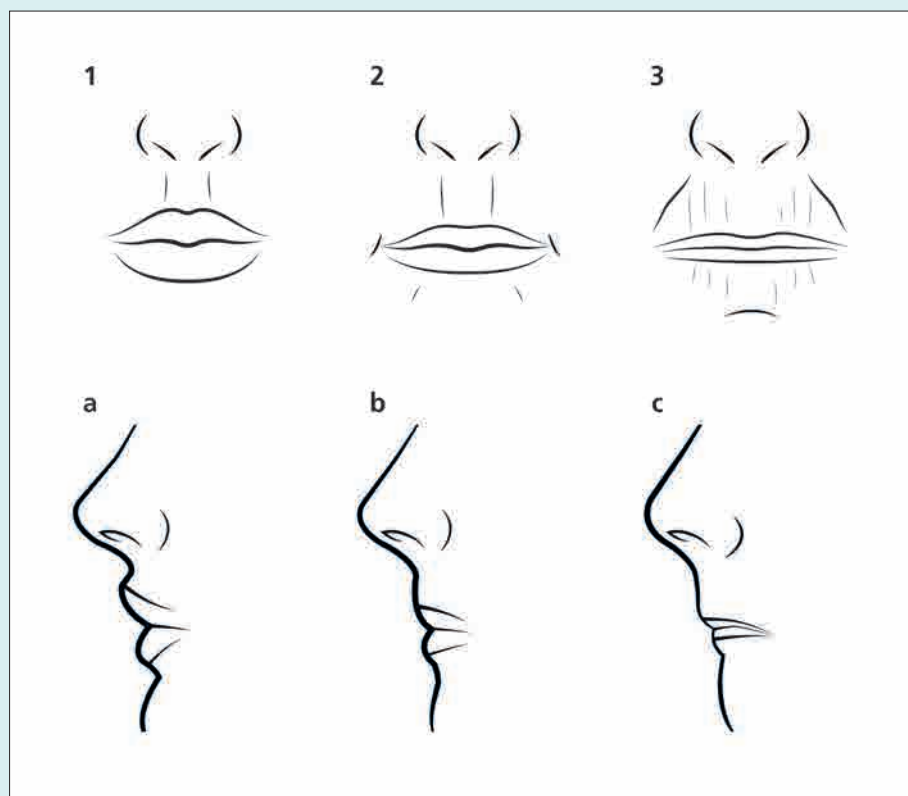


Fig. 1.26 Classificazione dell'invecchiamento delle labbra (modificata da Penna et al. 2015).

(1–3) Invecchiamento periorale in base ai cambiamenti della superficie labiale: il filtro, l'arco di Cupido e il "lip roll" diventano sempre più appiattiti e si formano linee periorali statiche e dinamiche.

(a–c) Invecchiamento periorale basato sui cambiamenti della forma del labbro: la parte cutanea del labbro superiore si allunga sempre più in direzione caudale, producendo una forma convessa; gli incisivi mascellari sono coperti dal labbro e il vermiglio del labbro si inverte.

Invecchiamento della regione labiale secondo il modello a tre stadi

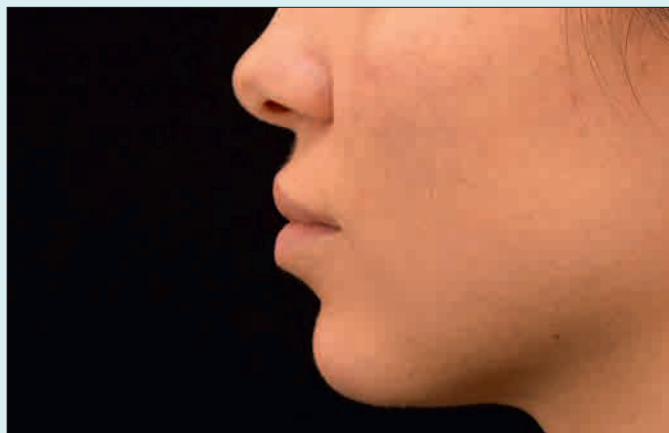
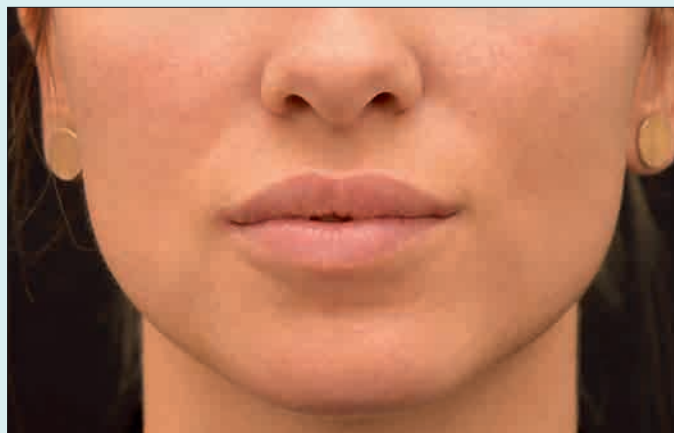

Fig. 1.27 Donna di 28 anni - Stadio 1A: non è necessario alcun ringiovanimento. Sono state intraprese solo misure di abbellimento, che comprendono: aumento del volume, correzione delle asimmetrie, miglioramento dei contorni, sollevamento degli angoli della bocca, correzione della forma delle labbra, miglioramento della texture cutanea.

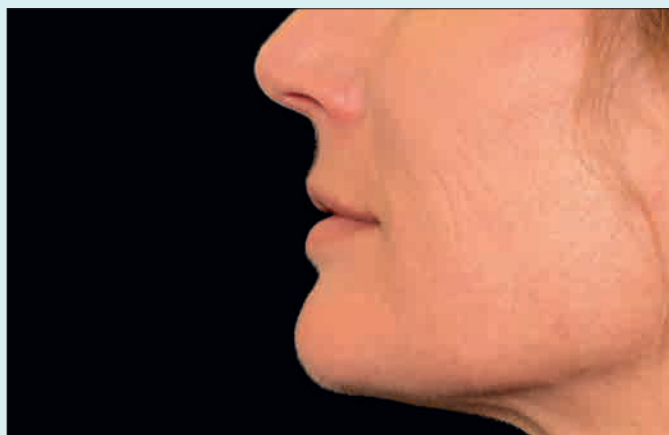
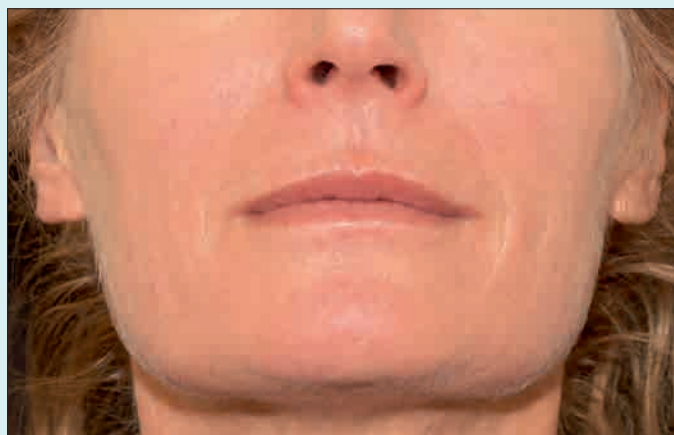

Fig. 1.28 Donna di 40 anni - Stadio 2B: sono necessari ringiovanimento e abbellimento. In questo caso, per ottenere un risultato naturale, è necessario un consulto approfondito per bilanciare le aspettative della paziente con i limiti delle opzioni di trattamento disponibili. L'aumento delle labbra deve essere effettuato in modo discreto, poiché un labbro superiore troppo lungo risulterebbe non naturale. Il ritocco dei contorni e del filtro con acido ialuronico (HA) può contrastare l'incipiente appiattimento degli elementi strutturali delle labbra.

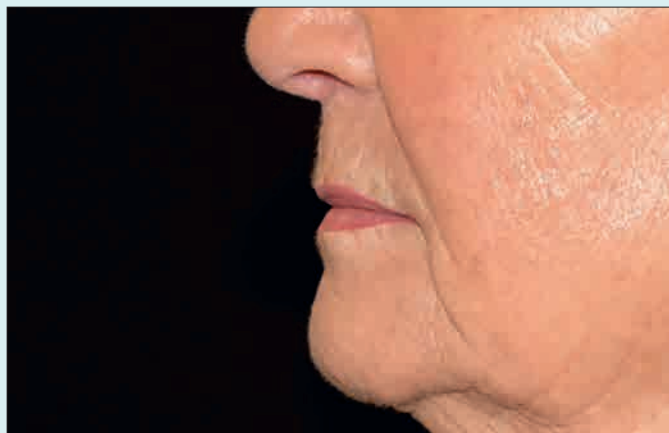
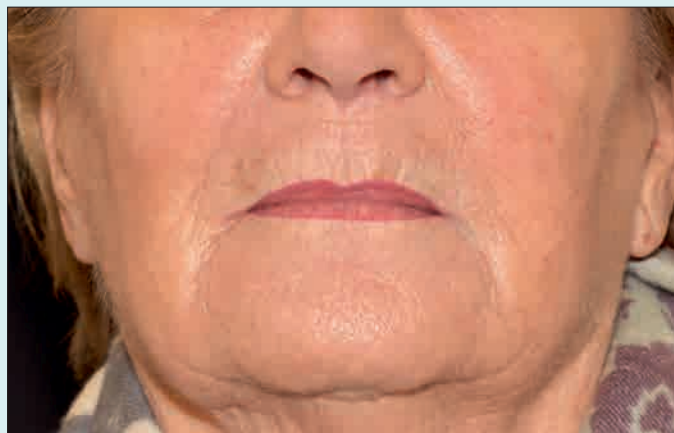

Fig. 1.29 Donna di 68 anni - Stadio 3C: le caratteristiche da notare sono le linee periorali sul labbro superiore, l'approfondimento della piega labio-mentale, l'inversione del vermiglio e il labbro superiore allungato. In questa fase di invecchiamento del labbro, l'abbellimento con l'aggiunta di volume porta a risultati innaturali. In questa paziente è possibile migliorare le strutture (arco di Cupido, filtro, contorni), attenuare le linee periorali, migliorare la texture della pelle con l'utilizzo di prodotti rivitalizzanti e trattare gli angoli della bocca e le linee della marionetta.

Punti chiave

Le varie classificazioni dell'invecchiamento comportano concetti di trattamento diversi:

- L'obiettivo del ringiovanimento periorale è quello di invertire il processo di invecchiamento di questa specifica unità estetica.
- L'obiettivo dell'abbellimento periorale è quello di esaltare la bellezza di un labbro giovane e inalterato (Penna et al. 2015).
- Le varie deformità individuali e le condizioni anatomiche che interessano il labbro devono essere valutate e tenute in considerazione quando si trattano labbra invecchiate (per il suddetto studio sono state selezionate labbra nella media e simmetriche).

1.5 Forma ed espressione delle labbra

La forma della labbra ha un ruolo determinante nel definire l'aspetto del volto. Se la forma naturale delle labbra viene inavvertitamente alterata a causa di un errore di trattamento o per un desiderio irrealistico del/della paziente, anche l'espressione del viso ne risulterà alterata. Lo stesso vale se viene iniettato troppo volume nel labbro atrofizzato di un paziente anziano: il labbro appare artificiale e non si armonizza con il resto del viso. Migliorare un viso in modo armonioso è spesso un gioco di equilibri tra iniettare il massimo necessario e il minimo possibile.

Le figure 1.30–1.41 mostrano come il cambiamento delle labbra nello stesso viso possa portare a trarre conclusioni sulla personalità, sull'umore e sull'aspetto generale di una persona. Questi esempi illustrano anche cosa può accadere se si ignora la forma naturale del viso. Per questo motivo, se i desideri di un paziente si basano sulle tendenze della moda, devono essere valutati dallo specialista in relazione a questi potenziali effetti e la questione deve essere approfondita con il/la paziente stesso/a.

Gli esempi qui riportati presuppongono che i denti siano posizionati regolarmente. In ogni caso è stata modificata solo la bocca. È sorprendente come anche l'espressione degli occhi cambi quando viene alterata la forma delle labbra.

1

Forma delle labbra e suo impatto sul viso

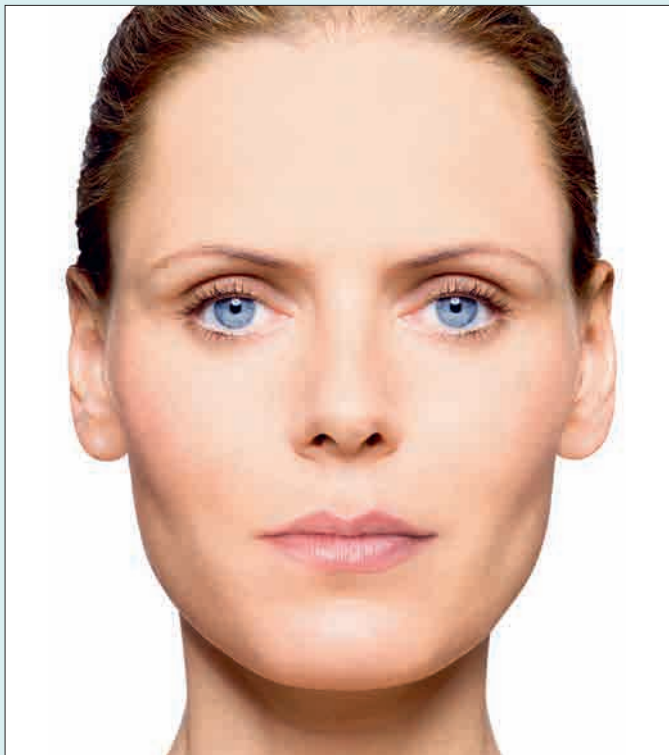

Fig. 1.30 Arco di Cupido pronunciato e filtro ben delineato.

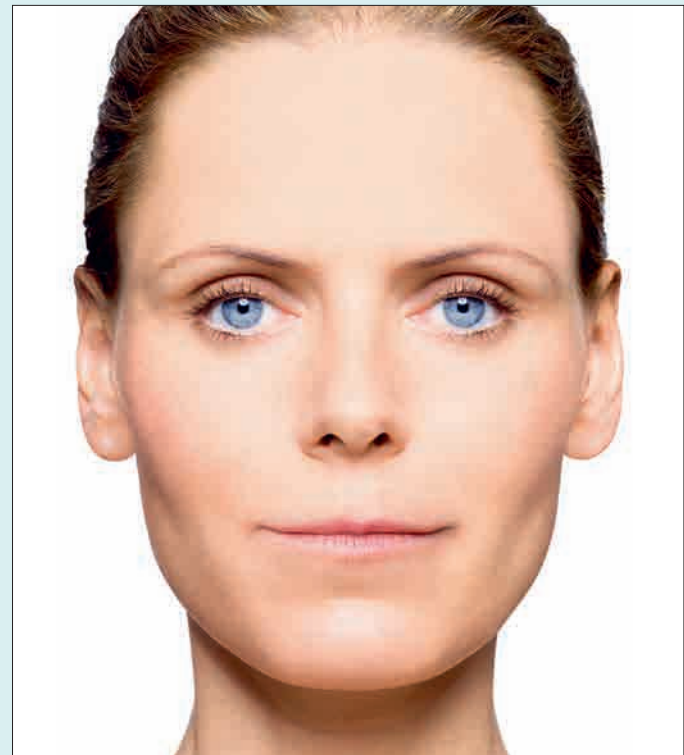


Fig. 1.31 Labbro superiore sottile, contorni sfumati e labbra asciutte.

Forma delle labbra e suo impatto sul viso (continua)

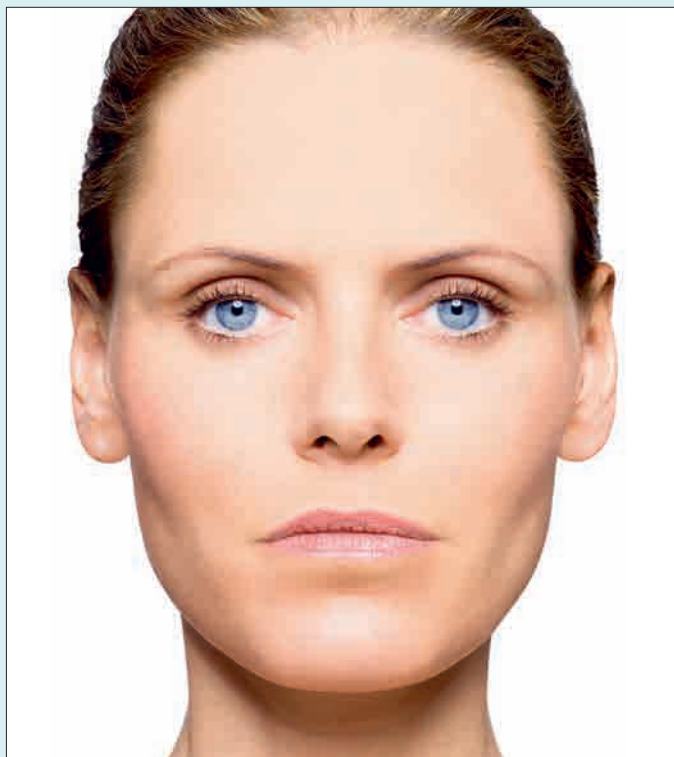

Fig. 1.32 Gli angoli della bocca si sono leggermente abbassati, l'arco di Cupido è piatto.

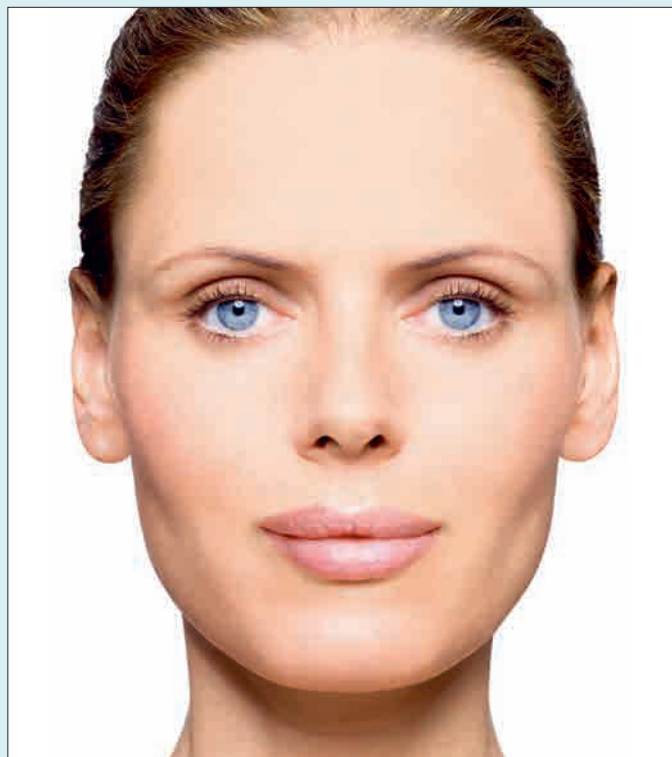

Fig. 1.33 Labbra piene, con il labbro superiore più spesso di quello inferiore, tubercoli laterali più grandi e un solco centrale naturale. Il volume del labbro cade leggermente in avanti, con un deficit laterale.

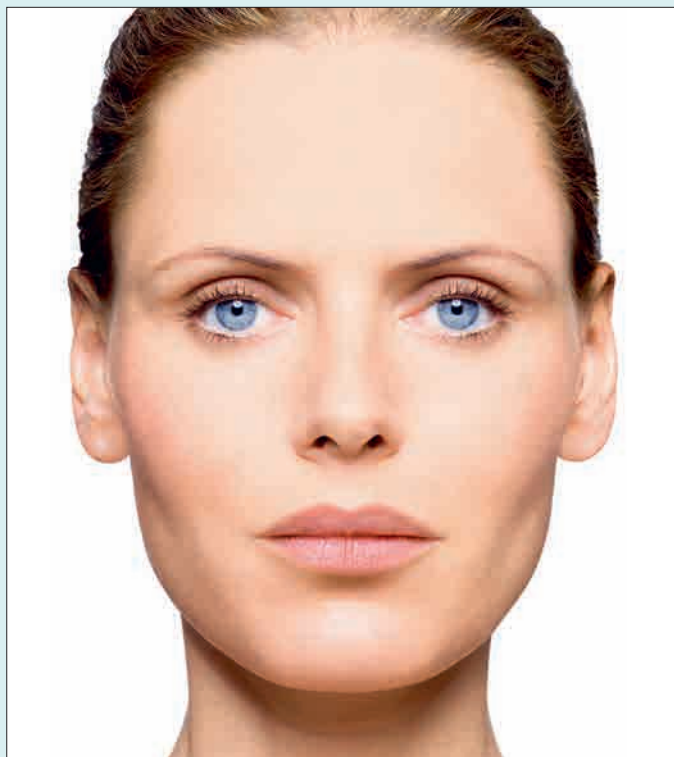

Fig. 1.34 In questa immagine, il rapporto tra labbro superiore e inferiore è di 1 : 1, facendo apparire il labbro inferiore più sottile.

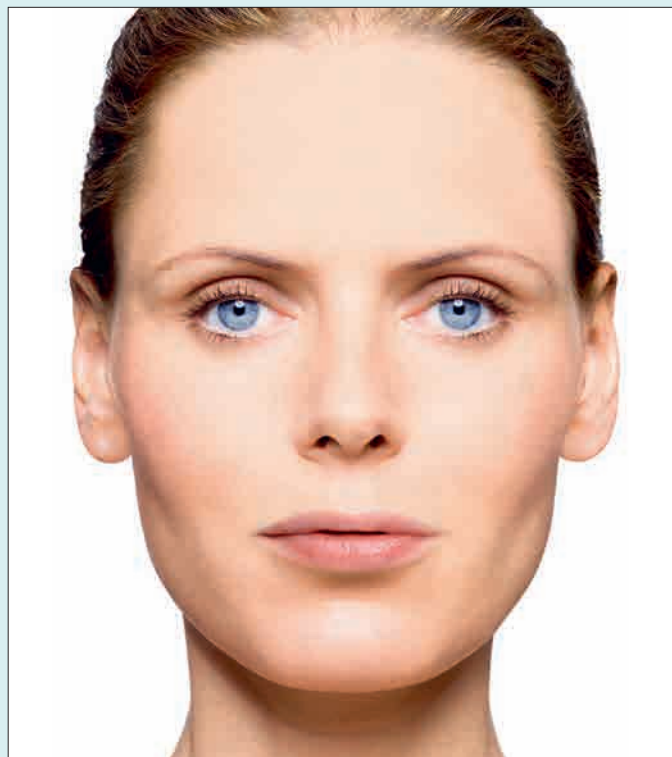

Fig. 1.35 Arco di Cupido scarsamente definito in un labbro superiore sottile e allungato. Il labbro inferiore non è altrettanto largo, ma è più voluminoso.

Forma delle labbra e suo impatto sul viso (continua)


Fig. 1.36 Bocca piccola e rotonda, arco di Cupido scarsamente definito, solco centrale e labbra secche.

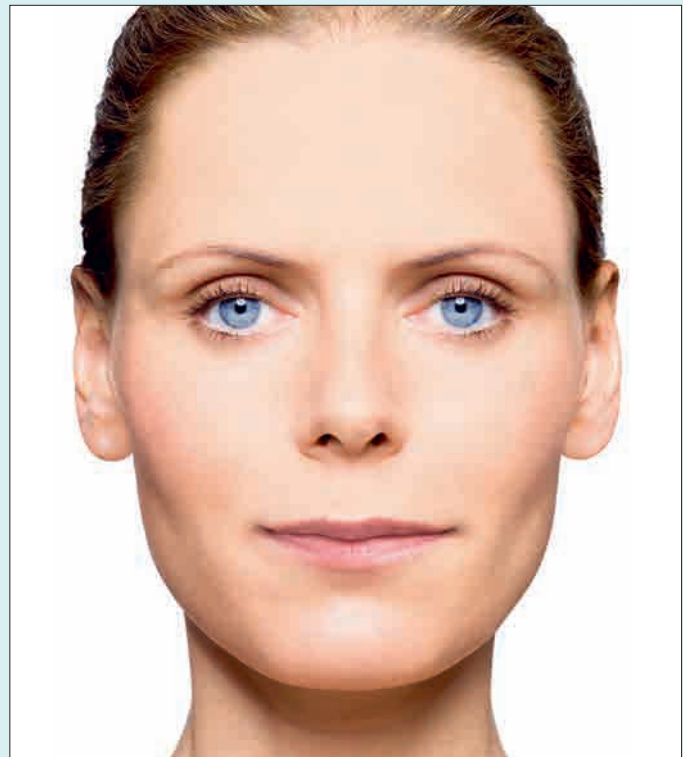


Fig. 1.37 Bocca leggermente asimmetrica con il tubercolo centrale del labbro superiore che cade in avanti. Il labbro inferiore è sottile, con una regione anteriore appuntita e leggermente inclinata all'indietro. Gli angoli della bocca sono leggermente sollevati.

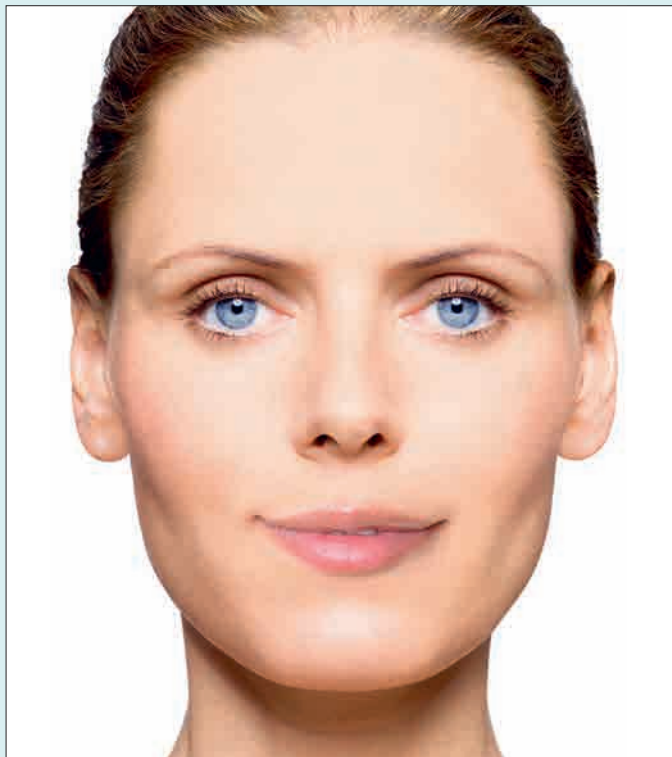

Fig. 1.38 Labbro superiore asimmetrico e scarsamente definito, senza contorno, contrapposto a un labbro inferiore con un rigonfiamento centrale, che si assottiglia verso gli angoli della bocca.

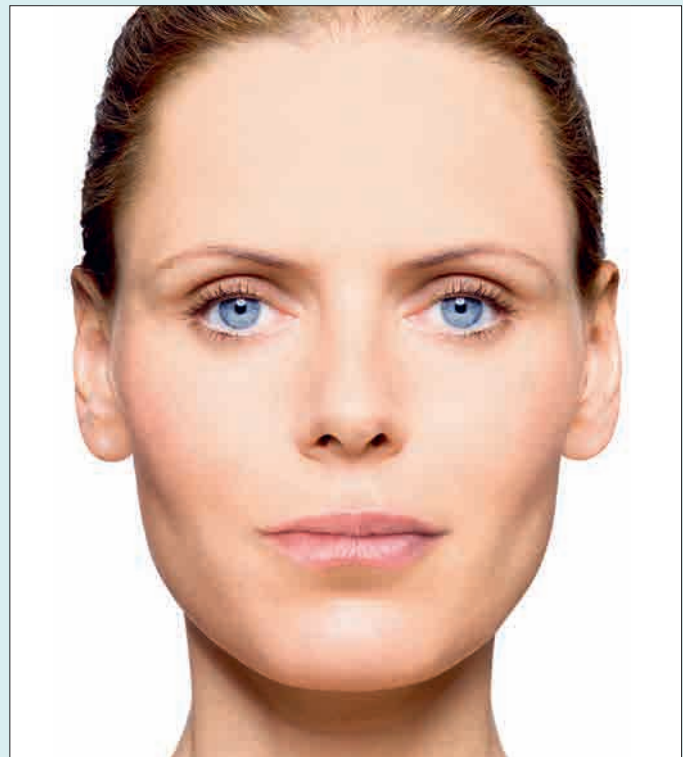


Fig. 1.39 Labbro inferiore con "simil arco di Cupido" pronunciato.

Forma delle labbra e suo impatto sul viso (continua)

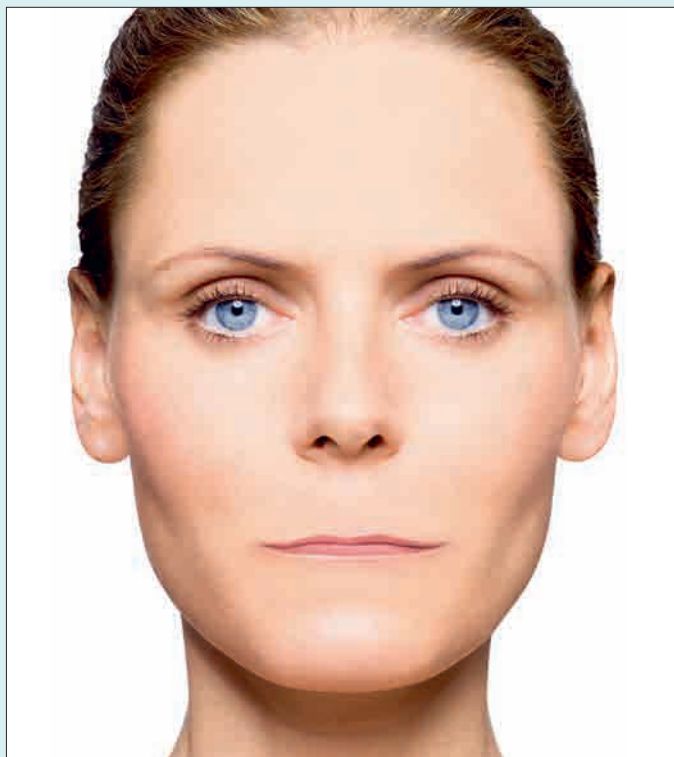

Fig. 1.40 Labbra estremamente sottili, vermiglio non visibile.

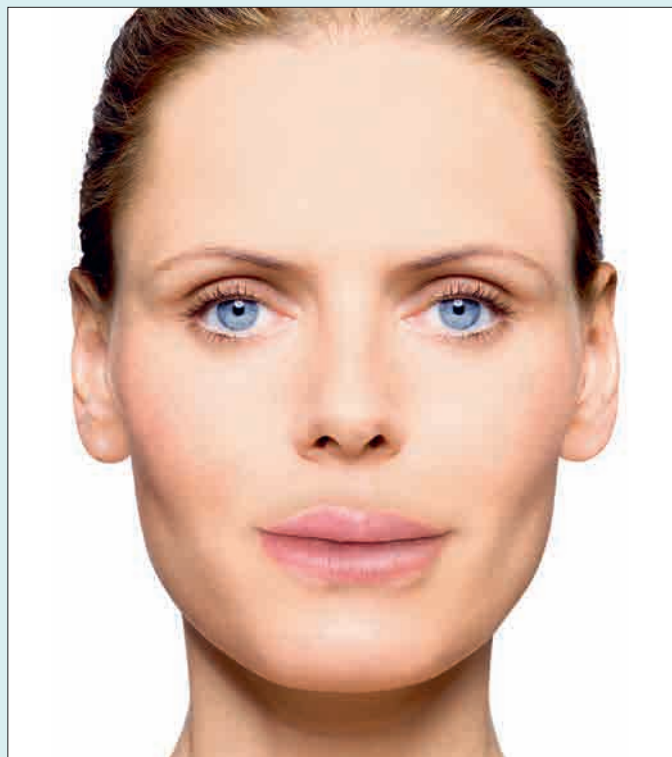

Fig. 1.41 Labbra ipercorrette. Il materiale si è abbassato sotto i contorni del labbro inferiore.

1

1.6 Analisi della regione labiale

L'analisi della regione labiale costituisce la base per un trattamento di successo basato su un obiettivo di trattamento realistico. Questo può essere attuato dopo aver preso in attenta considerazione tutti i fattori determinanti e il necessario know-how tecnico. È proprio qui che lo specialista spesso si scontra con i limiti del possibile.

Dopo un primo sguardo al paziente, l'occhio esperto determina subito se il labbro è sottile o pieno, asimmetrico o simmetrico; se gli angoli della bocca si abbassano; se sono presenti linee periorali o perdite di volume; se ci sono stati trattamenti precedenti errati, ecc.

Dopo questo primo sguardo, si procede a una vera e propria analisi delle labbra per determinare il tipo di problema e le modalità di tratta-

mento disponibili. Per questa attenta analisi è possibile fare riferimento a diversi approcci e procedure (descritti in dettaglio di seguito). Una linea guida analitica comprende le varie fasi dell'approccio da seguire.

L'analisi è condotta dal punto di vista morfologico e presuppone sempre un profilo ideale. Il medico è libero di decidere quanto estesa sarà l'analisi e quali metodi di valutazione utilizzare.

Vengono qui presentate le quattro principali procedure analitiche:

1. ispezione;
2. misurazione;
3. analisi dei movimenti dell'espressione facciale e della mobilità;
4. palpazione.

1.6.1 Ispezione

L'ispezione è un modo di valutare le proporzioni, lo spessore, le curve, le dimensioni, le simmetrie, l'età e il colore delle labbra. Quando si esegue l'ispezione, i fattori che devono essere presi in considerazione includono la relazione con le strutture ossee, i compartimenti adiposi, i legamenti, lo SMAS e i muscoli circostanti dell'intero viso (Becker-Wegerich 2016). In dettaglio, l'ispezione del labbro viene effettuata sia frontalmente che lateralmente, prendendo in considerazione i seguenti aspetti:

- **Forma:** dimensioni (LS/LI), larghezza, volume (LS/LI), contorni, angoli della bocca cadenti, asimmetria, riduzione del grasso, armonia (LS/LI), età, posizione dei denti, area circostante le labbra.
- **Colore della Pelle** (come indice di alcuni disturbi correlati):
 - Discolorazione rossa: possibile indice di reazioni infiammatorie, pressione alta, abuso di alcol, allergie o disturbi che interessano la superficie cutanea (Sattler & Sommer 2015).
 - Discolorazione gialla: indice di alcuni disturbi metabolici o epatici.
 - Labbra rosse: indice di una corretta circolazione sanguigna.
 - Labbra blu: possibile indice di ridotta ossigenazione del sangue o di disturbi polmonari e cardiaci (Sattler & Sommer 2015).
 - Pigmenti e macule: indice di danno solare, di anomalie metaboliche o di alcune malattie.
- **Rilievi cutanei:** nevi, aree di cheratosi, verruche, cicatrici, eruzioni cutanee e teleangectasie sono segni presenti in alcuni processi metabolici, patologici o di invecchiamento. È opportuno indagare su di essi prima dell'inizio di qualsiasi trattamento.

- **Texture:** valutazione della pelle periorale, della pelle delle labbra e delle mucose. La texture della pelle è geneticamente determinata e viene alterata da fattori estrinseci e intrinseci. Lo stile di vita, l'esposizione alla luce solare, i fattori psicologici e una cura personale non corretta possono portare a secchezza, lassità, pori dilatati, danni attinici, elastosi, rugosità delle labbra e della regione periorale e comparsa di ombre nella zona periorale.
- **Illuminazione e documentazione fotografica:** (vedere anche pag. 61 e segg.): l'illuminazione e la documentazione fotografica della zona target prima del trattamento sono strumenti molto semplici per un accurato rilevamento dei dettagli. Quando la luce proviene da una precisa direzione (dall'alto, dal lato o dal basso), i rilievi vengono illuminati e le più piccole ombre e irregolarità diventano visibili (→ Fig. 1.42).

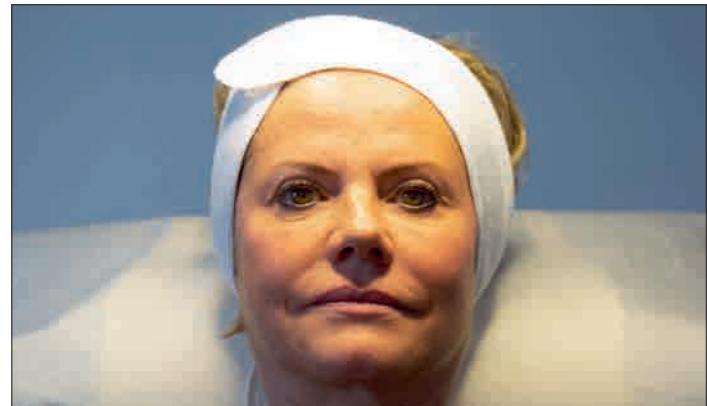

Fig. 1.42 Illuminazione dei rilievi cutanei: la luce è diretta dall'alto. Le più piccole irregolarità, linee e ombre diventano visibili.

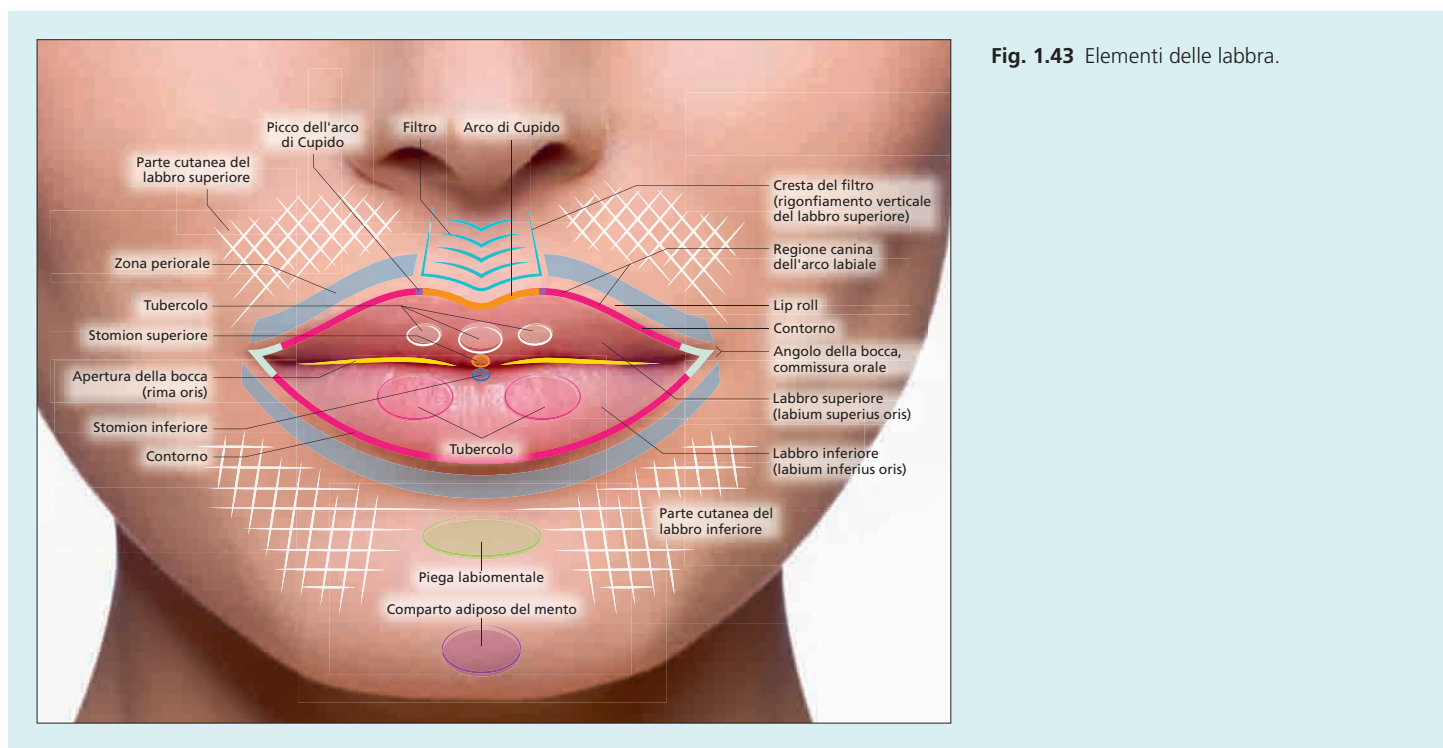


Fig. 1.43 Elementi delle labbra.

1.6.2 Misurazione*

■ Classificazione anatomica e tridimensionale

(→ Figg. 1.43, 1.44)

Il labbro è suddiviso in varie unità anatomiche, che servono come base per una precisa descrizione dell'area da trattare. Osservando le labbra di lato, dall'alto e dal basso, lo specialista può comprendere meglio la forma delle labbra nella sua tridimensionalità. I contorni formano la cornice delle labbra.

Nella sua regione mediale, il labbro superiore presenta tre tubercoli che possono presentare vari gradi di prominenzza. In alcune persone, il tubercolo mediale è più pronunciato e punta leggermente verso il basso; in altre, i tubercoli laterali sono più pronunciati del tubercolo mediale. Talvolta, i tubercoli sono solo due o sono talmente appiattiti da non essere più distinguibili. Esistono molte varianti di questa peculiarità, che conferiscono alle labbra il loro carattere (Rejuvent, Medical Spa & Surgery 2017).

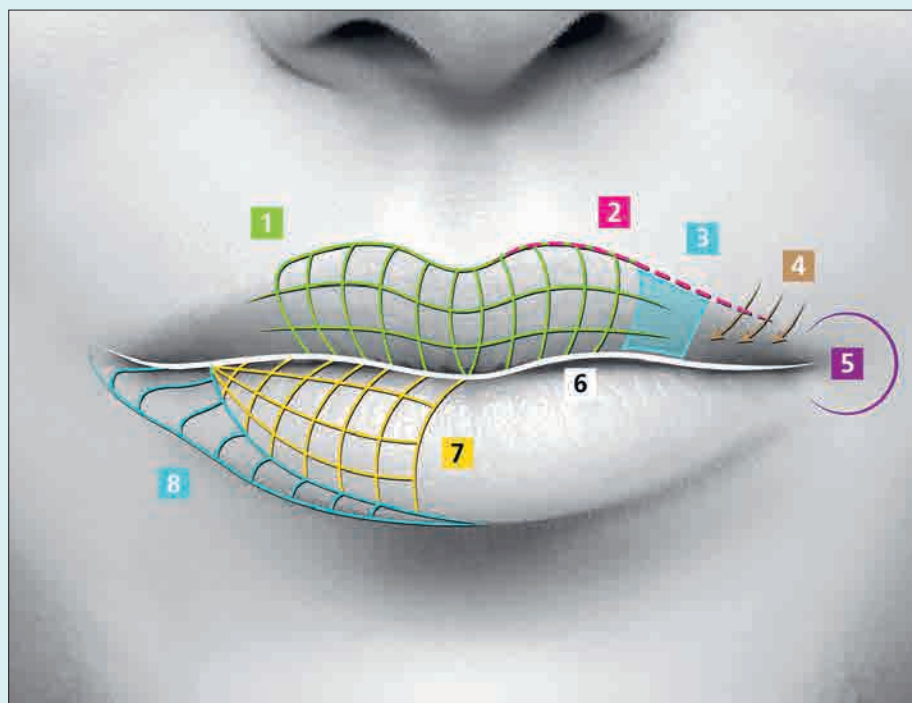


Fig. 1.44 Questa rappresentazione tridimensionale delle protuberanze labiali aiuta ad analizzare il volume delle labbra (Rejuvent, Medical Spa & Surgery 2017).

- 1 Gobba, rigonfiamento, protuberanza
- 2 Bordo definito, acuto
- 3 Parte piatta
- 4 Parte arrotolata (invertita)
- 5 Angolo
- 6 Apertura della bocca
- 7 Protuberanza (rigonfiamento)
- 8 Cresta

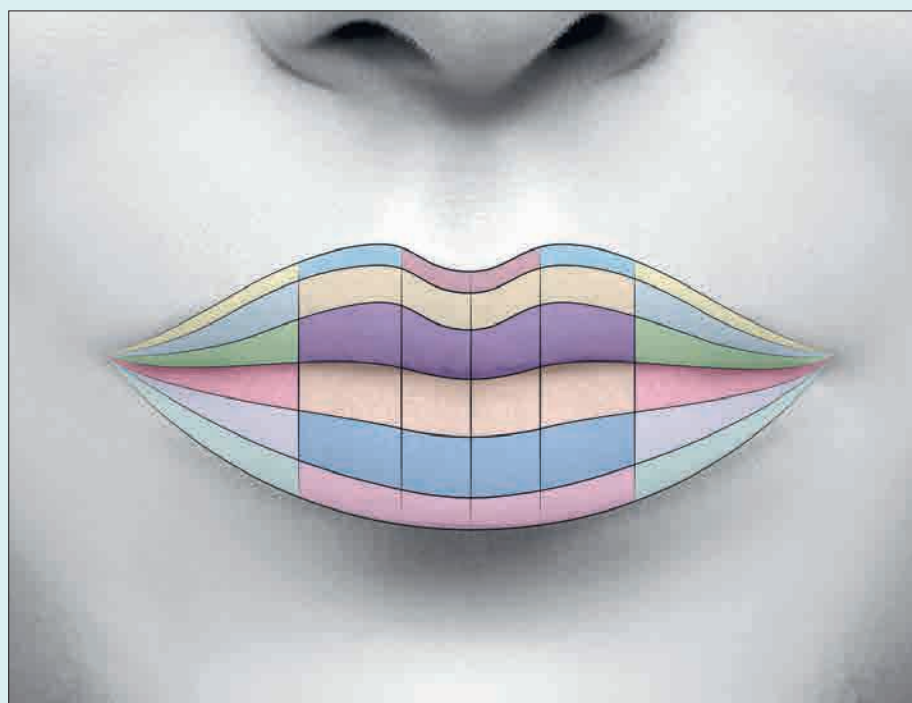


Fig. 1.45 Questa griglia permette di mappare la distribuzione del volume delle labbra in modo preciso e uniforme su entrambi i lati, aiutando il medico, soprattutto se non ancora molto esperto, a iniettare il labbro in modo simmetrico.

* Una serie di passaggi di questa sezione sono stati tratti, per gentile concessione, dal lavoro non ancora pubblicato di Daniel Brusco, intitolato "Dentoskeletal Influences on the Esthetics of the Lips".

I due terzi laterali del labbro superiore sono costituiti da una parte piatta e invertita, che in alcuni pazienti presenta un appiattimento verso l'interno così pronunciato da rendere il vermiglio non più visibile. In questo caso è necessario un know-how tecnico per riuscire a modificare la forma del labbro e ottenere un risultato armonioso.

Il labbro inferiore presenta due tubercoli generalmente più grandi di quelli del labbro superiore. Ai due terzi della sua lunghezza dal centro, il labbro inferiore si appiattisce verso l'angolo della bocca. Un risultato innaturale si ottiene se tale appiattimento non viene rispettato.

Il filtro è considerato un elemento di attrazione sessuale e sottolinea il contorno del labbro superiore. Dovrebbe sempre essere incluso in qualsiasi trattamento (Rejuvent, Medical Spa & Surgery 2017).

■ Griglia

Mappatura dei segmenti (→ vedere Fig. 1.45, pag. 29)

Le lunghezze e le proporzioni possono essere rilevate nella vista frontale utilizzando una griglia, che consente di evidenziare asimmetrie, deficit di volume e proporzioni. L'iniezione di un filler può modificare la forma, il volume e il rigonfiamento delle labbra.

Quadranti (→ Fig. 1.46)

Il labbro è diviso in quattro quadranti con una linea orizzontale e una verticale. Questo modo di dividere le labbra è una semplificazione dell'approccio segmentale.




Fig. 1.46 Griglia dei quadranti: 1 = LS, quadrante destro; 2 = LS, quadrante sinistro; 3 = LI, quadrante destro; 4 = LI, quadrante sinistro.

Mappatura e punti di riferimento

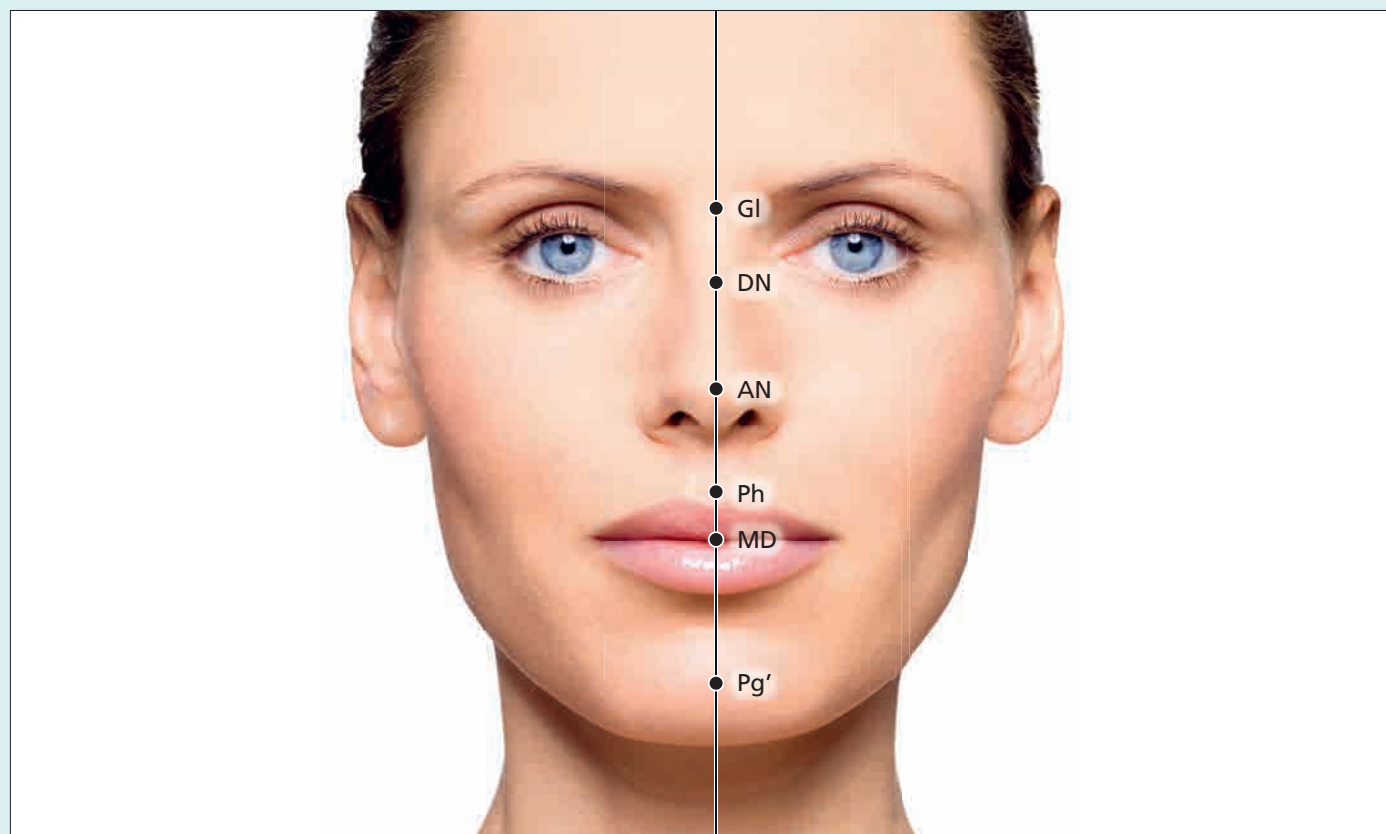


Fig. 1.47 Glabella (GI), dorso del naso (dorsum nasi, DN), punta del naso (apex nasi, AN), filtro (Ph) e tessuti molli del pogonion (Pg') sono utilizzati per individuare la linea mediana del viso. Anche la linea mediana dentale (MD) è inclusa in questa misurazione diagnostica.

■ Proporzioni

Mappatura basata sui rapporti (→ Figg. 1.47–1.48)

Tenere in considerazione le proporzioni del viso è di grande importanza perché la comprensione dei rapporti e delle loro differenze reciproche ha un'influenza fondamentale sulla realizzazione di un trattamento di successo.

Esistono diversi approcci utilizzati per misurare il viso di fronte e di lato. In questa sede, per motivi pratici, abbiamo scelto la forma di mappatura più comunemente utilizzata da queste due angolazioni. Le varie regioni vengono identificate utilizzando punti di riferimento, che vengono poi utilizzati per determinare le relazioni tra proporzioni e angoli specifici.

Mappatura e punti di riferimento

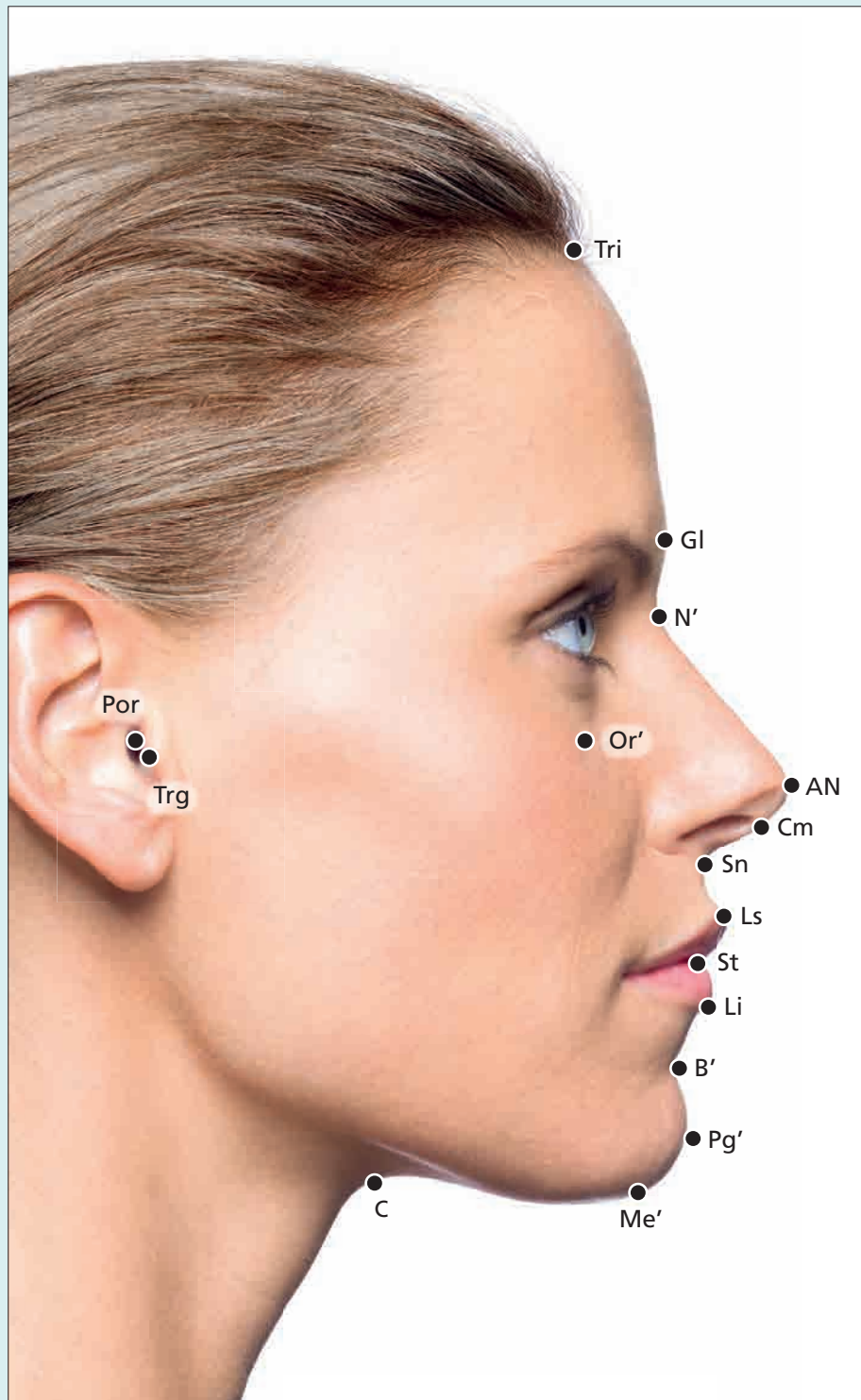


Fig. 1.48 I punti di riferimento facciali più comunemente utilizzati nella vista laterale:

Tri	Trichion (attaccatura dei capelli)
Gl	Glabella (pelle della fronte tra le sopracciglia)
N'	Tessuto molle del nasion (punto più profondo alla radice del naso)
Or'	Tessuto molle orbitale (punto più profondo della curvatura del margine orbitale)
AN	Punta del naso (apice nasi)
Cm	Columella nasi (ponte del naso)
Sn	Subnasale
Ls	Labiale superius (bordo anteriore del labbro superiore)
St	Stomion (fessura orale quando le labbra sono chiuse)
Li	Labiale inferius (bordo anteriore del labbro inferiore)
B'	Tessuto molle del punto B (punto più profondo della piega labiomentale)
Pg'	Tessuto molle del pogonion
Me'	Tessuto molle del menton (punto più basso del tessuto molle del mento)
C	Punto cervicale (punto di congiunzione tra il contorno submentale e quello del collo, giunzione collo-gola)
Por	Porion (meato uditivo esterno)
Trg	Tragus. Il bordo superiore del trago è chiamato tragion e viene utilizzato per alcune misurazioni.

**Rapporto aureo (secondo il Dr. A. Swift) -
Proporzioni secondo la "sezione aurea"** (→ Figg. 1.49–1.53)

Un ulteriore metodo di misurazione del viso segue le proporzioni della sezione aurea, che "descrive il rapporto di divisione di un segmento di linea, dove il rapporto tra l'intero e la sua parte più lunga è uguale al rapporto tra la parte più lunga e la parte più corta" (citazione da Becker Wegerich 2016).

Ciò si traduce nel principio del rapporto 1 : 1,6. Tutti gli oggetti che rispettano questo rapporto sono percepiti come armoniosi o belli. Il rapporto 1 : 1,6 si ritrova nelle opere d'arte, nella natura e nell'architettura, in epoca medievale e in quella moderna: ad esempio nelle opere di Leonardo Da Vinci (1452-1519) e Salvador Dalì (Rejuvent, Medical Spa & Surgery 2017).

Nella medicina estetica dell'Europa centrale, questo criterio viene applicato a tutte le proporzioni del viso, comprese le labbra. In questo caso, il "criterio di bellezza" corrisponde al rapporto aureo, ma questo criterio può essere molto diverso in altre culture: così, ad esempio, il criterio di bellezza in una cultura non bianca definisce come 1 : 1 il rapporto ideale LS : LI. Questo volume pronunciato delle labbra conferisce alla bocca una forma quasi rotonda, che non si riscontra generalmente tra gli individui caucasici dalla pelle chiara. L'adozione di un ideale di bellezza non diffuso nel proprio ambiente culturale, quando si considerano le opzioni per il trattamento estetico ("chirurgia estetica"), può dare luogo a proporzioni disarmoniche che rende-

rebbero il risultato del trattamento molto appariscente - un'opzione che alcuni pazienti richiedono espressamente.

La mappatura delle labbra secondo la sezione aurea viene eseguita sia in verticale che in orizzontale. Gli scostamenti di dimensione tra i due metodi sono molto ridotti. Secondo Swift e Remington (2011), per una perfetta proporzione delle labbra, le colonne del filtro dovrebbero allinearsi esattamente con il centro degli apici dell'arco di Cupido. La larghezza del naso dovrebbe coincidere con la distanza tra gli angoli mediali degli occhi. Da queste linee si può ricavare il segmento mediale del labbro inferiore, che costituisce i due terzi dell'intero labbro inferiore ed è quindi il suo segmento più grande.

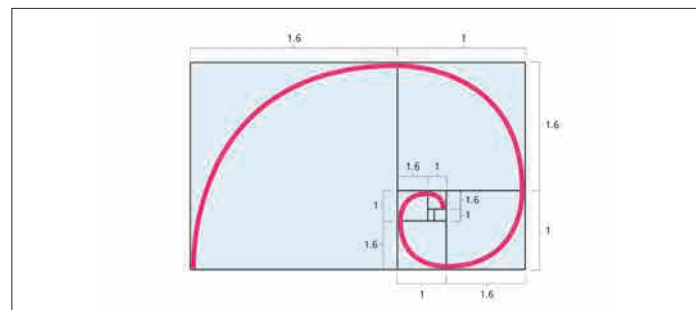


Fig. 1.49 Mappatura di una spirale di guscio di chiocciola secondo il principio della sezione aurea, che produce la cosiddetta spirale aurea o di Fibonacci. Il rapporto tra l'intero e la sua parte più grande è uguale al rapporto tra la parte più grande e la parte più piccola.

1

Sezione aurea nella regione delle labbra




Fig. 1.50 Arco di Cupido con linee tracciate secondo il principio della sezione aurea (1 : 1,6) e utilizzando un rapporto di 1 : 2.

Sezione aurea nella regione delle labbra (continua)

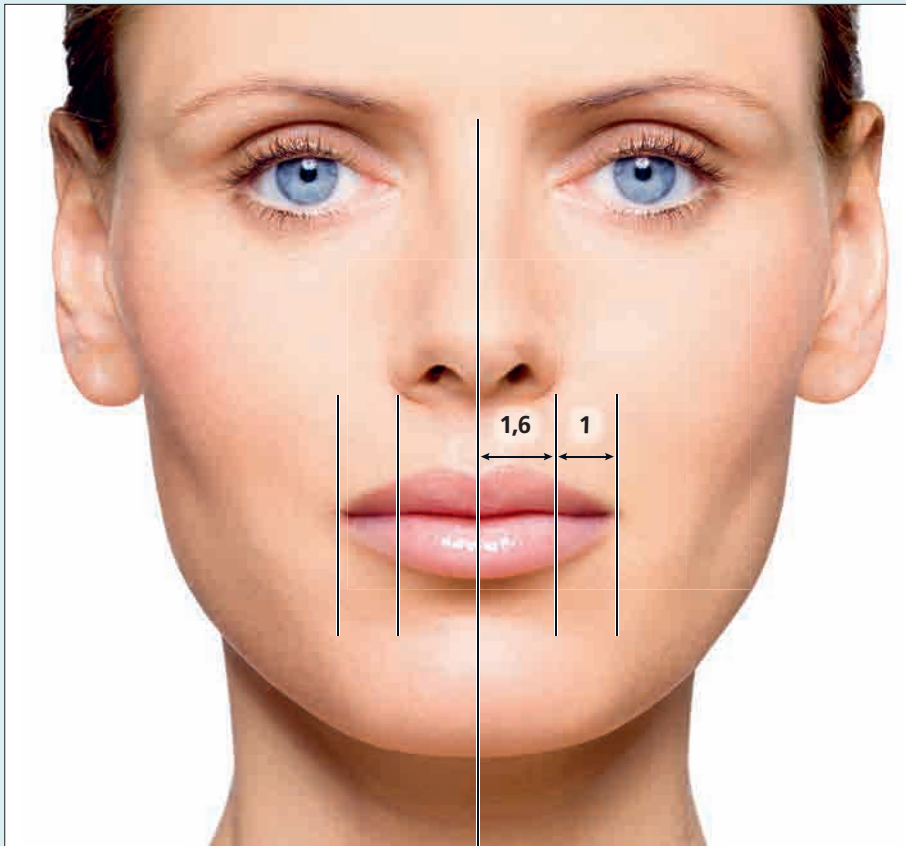


Fig. 1.51 Linee verticali che mappano la regione delle labbra secondo la sezione aurea (1 : 1,6).

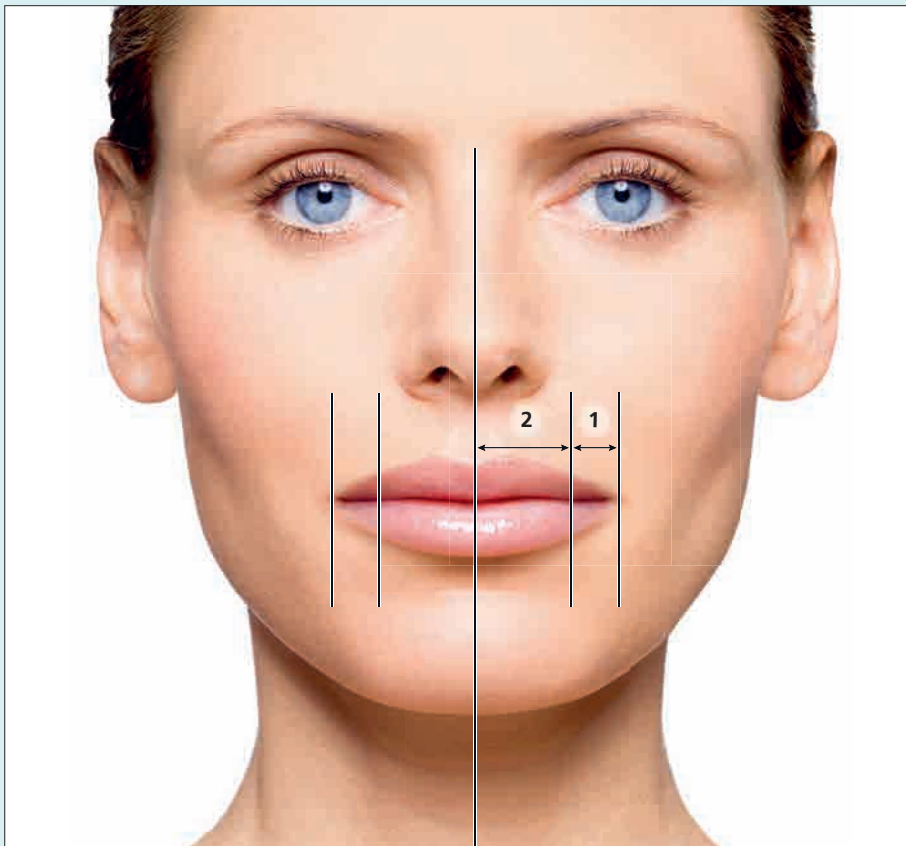


Fig. 1.52 Linee verticali che mappano la regione labiale secondo un rapporto di 2 : 1.

Sezione aurea nella regione delle labbra (continua)

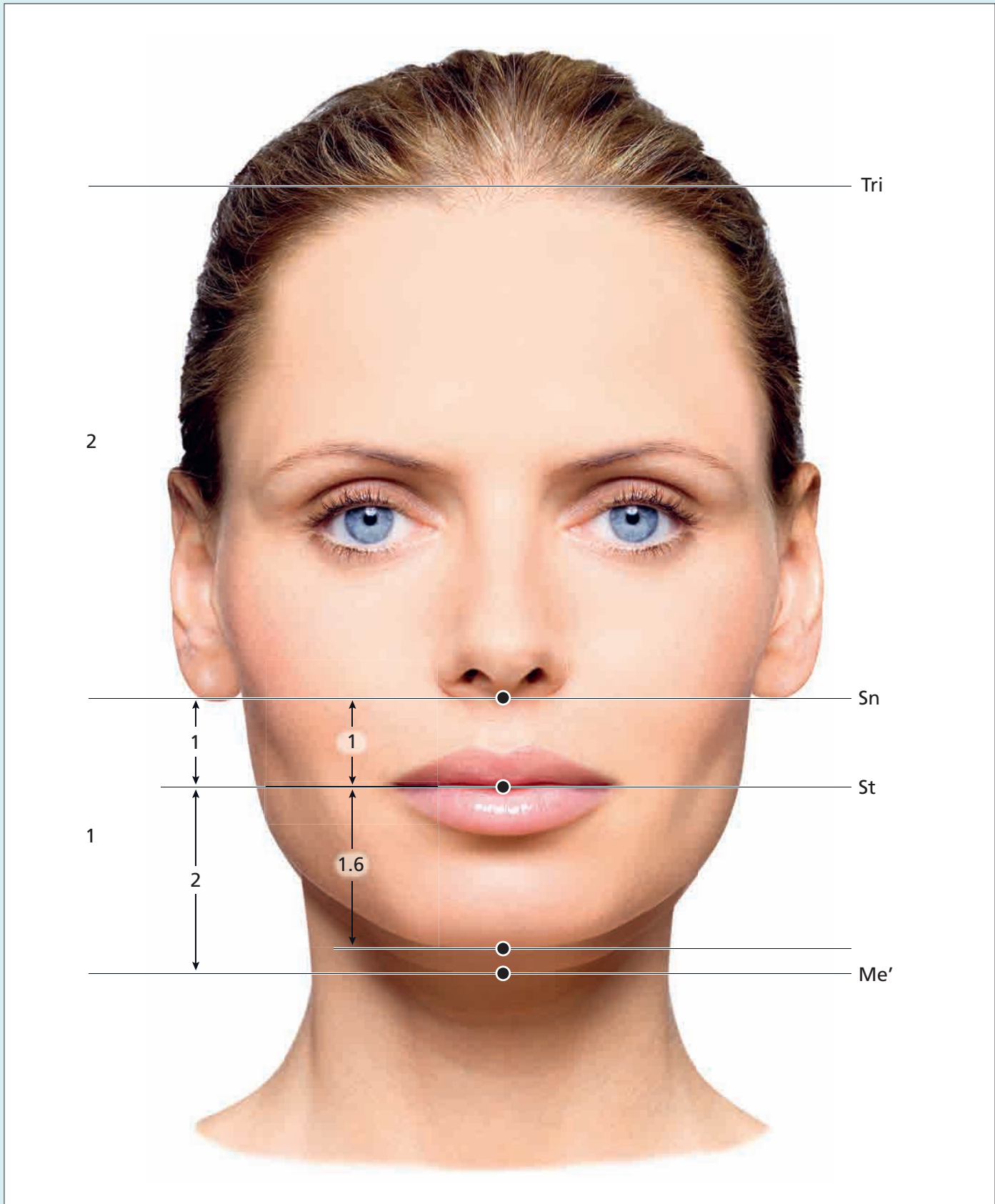


Fig. 1.53 Linee orizzontali che mappano la regione labiale secondo la sezione aurea (1 : 1,6) e secondo un rapporto di 1 : 2 (Tri: trichion, Sn: subnasale, St: stomion, Me': tessuto molle del menton).

Strumenti utilizzati per la misurazione della sezione aurea

Il medico può utilizzare un calibro per valutare le proporzioni delle labbra (Fig. 1.54). In questo modo è possibile determinare in che misura le proporzioni si discostano dall'ideale e quali aree possono essere ritoccate con HA per uniformare le proporzioni (Figg. 1.55-1.58). Questo strumento funziona in modo simile a un regolo calcolatore: l'area viene misurata utilizzando l'estremità più piccola del calibro (ad esempio, labbro superiore = 1); l'estremità più grande si apre di conseguenza, in modo che il rapporto tra le aperture dell'estremità piccola e di quella grande sia 1 : 1,6. Questa apertura viene poi mantenuta rispetto alla sua controparte (labbro inferiore = 1,6). In questo modo è possibile vedere immediatamente se il labbro inferiore e quello superiore sono nel rapporto ideale basato sulla sezione aurea. Lo strumento è efficace anche per la misurazione di tutte le altre regioni del viso.




Fig. 1.54 Calibro utilizzato per la misurazione delle proporzioni secondo A. Swift: 1 : 1,618 o 0,618 : 1.

Misurazione delle Proporzioni con il Calibro

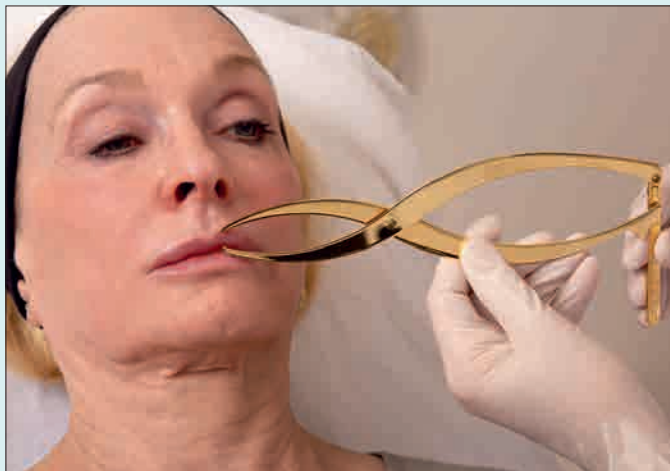

Fig. 1.55 L'estremità piccola del calibro viene tenuta con la metà superiore contro il margine superiore del vermiciglio e la metà inferiore contro l'apertura delle labbra.

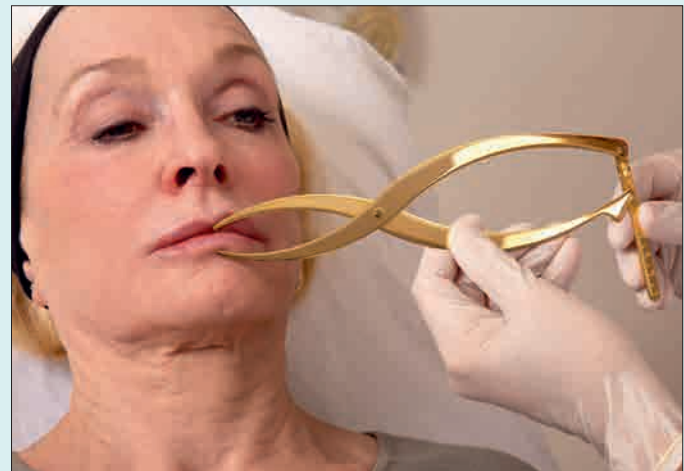

Fig. 1.56 Una procedura simile viene seguita per il labbro inferiore. La dimensione desiderata del labbro inferiore secondo il rapporto 1 : 1,6 può essere letta sul misuratore all'estremità grande del calibro. In questo modo è possibile identificare e compensare accuratamente le differenze.

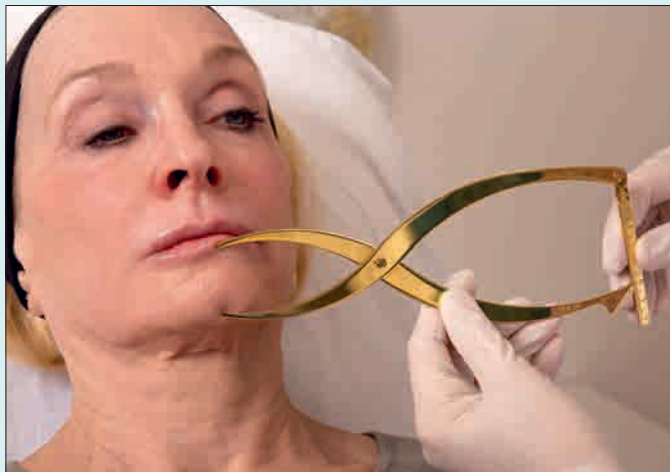

Fig. 1.57 Questo metodo può essere utilizzato anche per misurare e valutare il rapporto dell'intera regione della bocca. Qui il mento misura 4,8 cm.

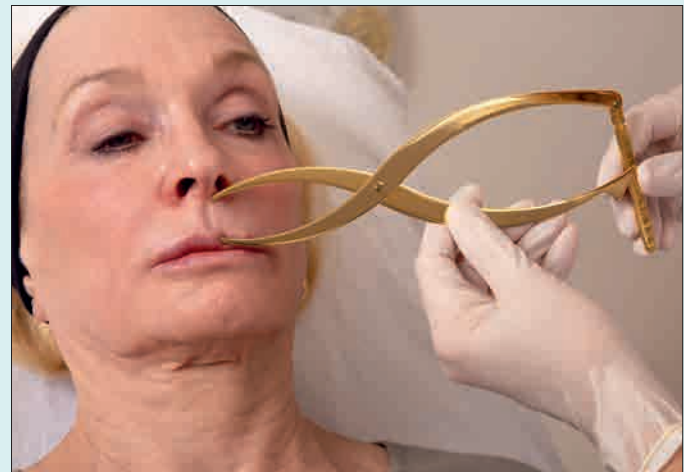

Fig. 1.58 Conclusione: le proporzioni di questa paziente corrispondono alla sezione aurea per quanto riguarda il rapporto tra mascella e mandibola.

1

1.6.3 Punti di riferimento secondo

Daniel Brusco (Fig. 1.59) (→ Fig. 1.59)

Per dare una prospettiva più completa, abbiamo incluso anche l'approccio di Daniel Brusco, chirurgo maxillo-facciale di Zurigo, Svizzera, che ha gentilmente condiviso con noi i suoi studi.

■ Profilo ideale

Vista laterale

Fotografato in proiezione laterale, percepiamo il profilo come armonioso se i punti più avanzati del labbro superiore (labiale superius, Ls), del labbro inferiore (labiale inferius, Li) e del mento (tessuti molli del pogonion, Pg') si trovano allineati su una linea che, presa dal punto medio tra la punta del naso (pronasale, Pn) e il punto di attacco delle ali del naso (alare, Ala), forma un angolo di 82-86 gradi (negli uomini può arrivare a 90 gradi) con la verticale assoluta (linea di Steiner modificata, S-line). Per fare questa valutazione le labbra devono essere chiuse ma completamente rilassate, con una morbida depressione labiomentale (senza una linea netta o una vera e propria piega).

Vista frontale

In visione frontale, il rispetto della regola dei terzi è considerato il riferimento estetico per l'altezza anteriore del viso. Secondo

questa regola, la distanza tra il punto di attacco del setto nasale (subnasale, Sn) e la fessura orale quando le labbra sono chiuse (stomion, St) è la metà della distanza tra la fessura orale (con le labbra chiuse) e la punta del mento (tessuti molli del menton, Gn'). Con le labbra leggermente dischiuse, i bordi incisali dei denti anteriori dovrebbero essere ancora chiaramente visibili (2-4 mm), mentre il margine gengivale dovrebbe essere appena scoperto (1-2 mm) quando le labbra sono aperte in un sorriso pieno. Quando si eseguono interventi chirurgici mascellari e ortopedici di varia complessità, tutti questi punti possono essere presi in considerazione e modificati per ottenere un risultato naturale ed esteticamente gradevole.

■ Scostamenti dal profilo ideale

È importante tenere presente che i tessuti molli della regione periorale sono sostenuti dalle strutture dento-scheletriche sottostanti, la cui forma varia da un individuo all'altro, con conseguenti alterazioni dell'aspetto dei tessuti molli periorali. Una buona conoscenza e una corretta interpretazione di queste differenze di forma sono importanti per decidere quale strategia di trattamento possa essere più o meno efficace.

Appare subito chiaro che il trattamento con filler dermici potrebbe non essere sufficiente per ottenere un risultato armonioso in determinate condizioni anatomiche (→ raccomandazioni di trattamento dell'autore) (→ Figg 1.60-1.64).

1

Proporzioni ideali del profilo secondo Daniel Brusco

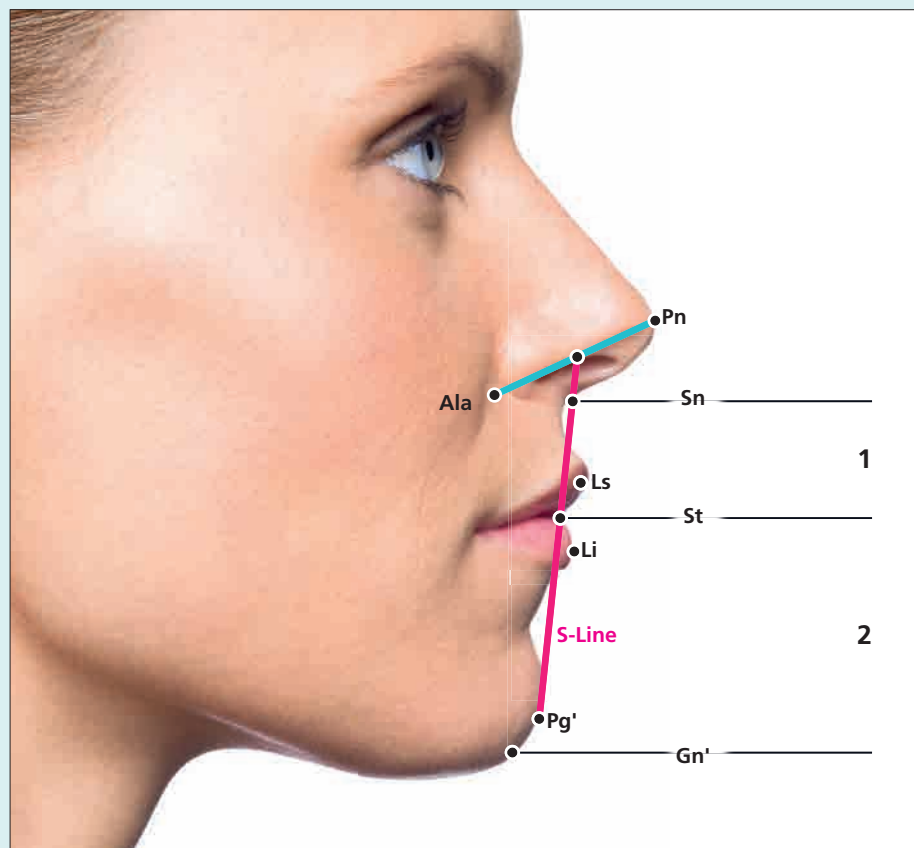


Fig. 1.59 Punti di riferimento e le linee di mappatura più comunemente utilizzati (vedi Fig. 1.48, p. 31), limitatamente alla regione della bocca, con due linee aggiuntive per meglio rappresentare le deviazioni dalla norma della bocca e delle mascelle (modificato da Brusco et al. 2013).

Pn	Pronasale
Ala	Punto di attacco delle ali del naso
Sn	Subnasale
Ls	Labiale superius
St	Stomion
Li	Labiale inferius
Pg'	Tessuto molle del pogonion
Gn'	Tessuto molle del menton

Varianti dento-scheletriche e tessuti molli periorali


**Mascella troppo arretrata**

Fig. 1.60 A titolo di esempio, se la mascella è troppo arretrata rispetto alla mandibola o al piano facciale, si determina automaticamente un labbro superiore "pendulo" o addirittura invertito, con un angolo naso-labiale più ampio, un profilo labiale negativo e un'estroffessione del vermiglio insufficiente. Nella visione frontale, il labbro superiore è sottile, con un supporto dell'arco di Cupido insufficiente e un filtro stretto o meno pronunciato. Anche la regione paranasale è appiattita e le linee nasolabiali sono sempre presenti, anche in giovane età. Lo stesso effetto può essere causato anche da denti anteriori mascellari verticali (o, in casi estremi, addirittura inclinati/retroclinati lingualmente), che comunemente devono essere sistemati ricorrendo ad un trattamento ortodontico che preveda l'estrazione di due premolari per risolvere il sovraffollamento.

→ In questo caso, il miglioramento può essere ottenuto con filler dermici nel labbro superiore e nella parte cutanea del labbro superiore. Se la causa è lo spostamento dei denti o un cattivo allineamento, il risultato può essere notevolmente migliorato correggendo questo spostamento.


**Mandibola troppo arretrata con labbro inferiore estroflesso**

Fig. 1.61 Se la mandibola è troppo arretrata, il labbro inferiore, con mento rientrante, è spesso eccessivamente estroflesso, producendo un profilo labiale negativo, mentre il solco labiale è spesso più profondo o addirittura assume la forma di una linea. Questo effetto si verifica anche se i denti anteriori mandibolari non hanno contatto con i denti mascellari o se creano una fessura in cui il labbro inferiore può rientrare.

Nella vista frontale, la chiusura delle labbra in posizione rilassata non è generalmente possibile ma deve essere forzata, con un corrispondente schiacciamento del margine labiale (attivazione del muscolo orbicolare) e la formazione di retrazioni cutanee sul mento, note come mento a ciottoli (iperattività del muscolo mentoniero).

→ In un caso come questo, è possibile ottenere un leggero miglioramento della regione del labbro superiore. La curva tra il naso e il labbro può essere leggermente raddrizzata con un aumento della parte subnasale. La recessione del mento non può essere armonizzata utilizzando filler.

Analisi con lo schema dei quadranti



Fig. 2.6 Lo schema dei quadranti permette al medico di determinare i rapporti delle quattro parti delle labbra in relazione tra loro, verificando quindi se questi rapporti sono "corretti".

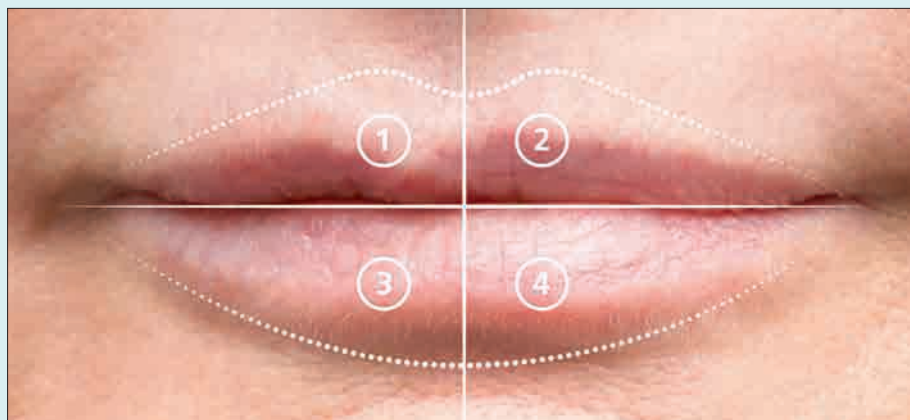


Fig. 2.7 L'uso di questo modello di analisi evidenzia chiaramente l'asimmetria delle labbra.

Il labbro superiore destro è più piccolo, più sottile e più schiacciato al centro. Il tubercolo non si trova al centro ma più a destra. Le due colonne del filtro sono appiattite, maggiormente quelle destra rispetto a quella sinistra. È presente anche una piccola cicatrice sul filtro destro vicino al contorno. Il labbro inferiore destro è meno pronunciato di quello sinistro: è più piatto, più sottile e più corto. Il centro del labbro inferiore è parallelo al centro dell'arco di Cupido.

2

Piano di trattamento

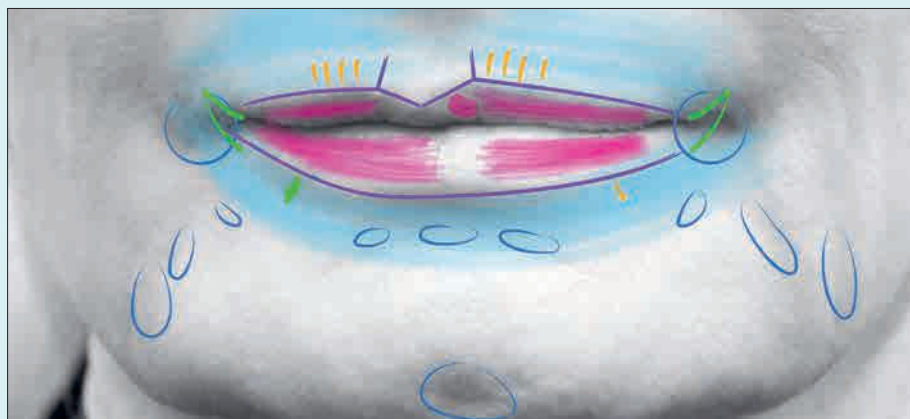

Fig. 2.8 Le labbra e le aree periorali sono state contrassegnate per indicare i siti di trattamento con le seguenti indicazioni:

- Reidratazione e rivitalizzazione della zona periorale.
- Definizione del contorno e valorizzazione delle forme perse.
- Riequilibrio delle asimmetrie.
- Ripristino del volume.
- Rimozione delle depressioni e delle linee sul mento.
- Sollevamento degli angoli delle labbra.
- Idratazione delle labbra.
- Riduzione o cancellazione delle linee periorali.

Quando si tratta di pareggiare l'asimmetria del labbro superiore, si può ottenere un miglioramento con una netta definizione del contorno del labbro. A tal fine, si procederà aggiungendo 1,0 ml di HA al lato mediale del filtro destro, in prossimità del picco naturale del filtro, per ottenere una centratura visiva del filtro stesso. Il tubercolo deve essere leggermente accentuato sul lato sinistro (con 0,02 ml di HA). Il labbro superiore destro può essere allineato a quello sinistro bilanciando il deficit. Il labbro inferiore destro può essere

umentato lateralmente, utilizzando la tecnica 42 (v. cap. 9.6.6, pag. 294) con 0,5 ml di HA. Il deficit di volume del labbro inferiore destro sarà compensato adeguandolo al labbro inferiore sinistro. Una volta migliorata la simmetria, le labbra nel loro insieme potranno essere trattate in più sedute. La rivitalizzazione deve essere effettuata in tre sedute consecutive, per consentire il verificarsi della neocollagenesi. La prima seduta costituisce la base per tutti i trattamenti successivi.

Prima sessione: inizio gennaio

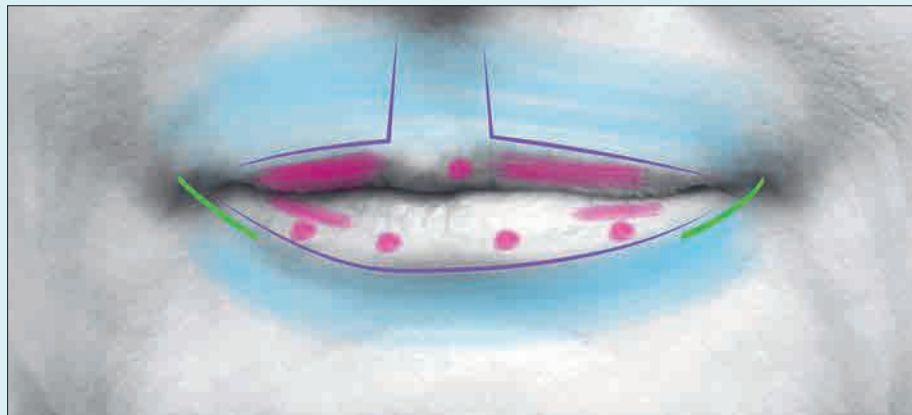


Fig. 2.9

- Rivitalizzazione e idratazione della regione periorale.
- Stabilizzazione dei profili.
- Armonizzazione e modellazione del filtro.
- Ripristino del volume.
- Leggero sollevamento dell'angolo delle labbra.
- Allargamento delle labbra.

Trattamento*	Tecnica n.	Prodotto HA	LS	LI	PS	PI
Contorno	6	M	0,3	0,35	–	–
Filtro	9	M	0,2	–	–	–
Angoli della bocca	39	M	–	0,4	–	–
Volume	18	M	0,3	0,3	–	–
Tubercoli	27		0,05	–	–	–
Rivitalizzazione	1	XS	–	–	0,5	0,5
Tot filler HA in ml					2,9	

2

Tabella 2.1 *I volumi di HA sono indicati in ml. I dettagli tecnici possono essere consultati in questo libro facendo riferimento al numero della rispettiva tecnica. Il nome e il numero di lotto del prodotto utilizzato devono sempre essere inseriti nel vero e proprio piano di trattamento. LS = labbro superiore, LI = labbro inferiore, PS = zona periorale del labbro superiore, PI = zona periorale del labbro inferiore.

Seconda sessione: inizio febbraio

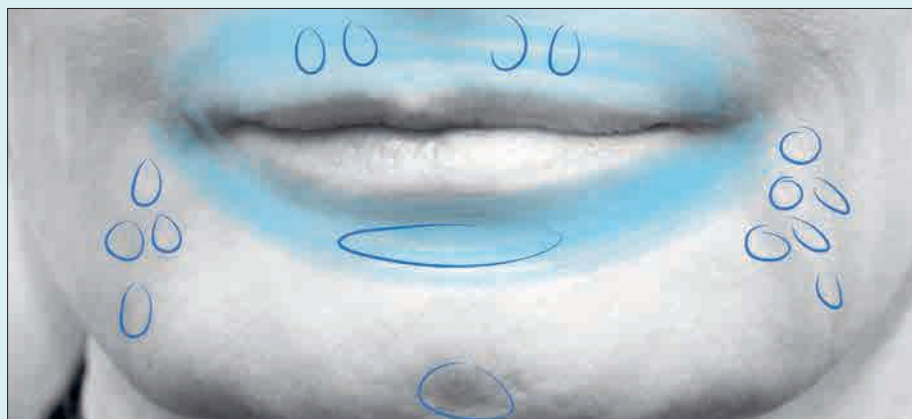

Fig. 2.10

- Seconda rivitalizzazione, idratazione della zona periorale.
- Iniezione di filler nelle zone d'ombra (depressioni) periorali (tecnica di iniezione verticale).
- Riempimento del solco del mento.
- Riempimento della piega labiomentale.

→ La seconda rivitalizzazione e la volumizzazione periorale sono programmate per la seconda sessione.

Trattamento*	Tecnica n.	Prodotto HA	LS	LI	PS	PI
Rivitalizzazione	2	XS	–	–	0,5	0,5
Ombre della zona periorale	31	M	–	–	0,4	–
Piega labiomentale	29	M	–	–	0,4	–
Aumento del mento	30	M	–	–	0,2	–
Tot filler HA in ml			2,0			

Tabella 2.2 *I volumi di HA sono indicati in ml. I dettagli tecnici possono essere consultati in questo libro facendo riferimento al numero della rispettiva tecnica. Il nome e il numero di lotto del prodotto utilizzato devono sempre essere inseriti nel reale piano di trattamento. LS = labbro superiore, LI = labbro inferiore, PS = zona periorale del labbro superiore, PI = zona periorale del labbro inferiore.

4.4 Filler per il trattamento delle labbra e della zona periorale

Filler a base di HA per il trattamento delle labbra e della zona periorale (raccomandazioni degli Autori)							
Nome del prodotto	Fornitore	Indicazione	Profondità di iniezione	Concentrazione di HA Viscosità Cross-linking	Gauge ago/ cannula	Proprietà specifiche del materiale	
BELOTERO Soft ●	Merz Aesthetics	<ul style="list-style-type: none"> Correzione delle linee superficiali 	Derma superficiale	20mg/ ml Dinamicamente multi-crosslinkato (tecnologia CPM e DCLT)	30G ½"	<ul style="list-style-type: none"> Gel coesivo polidensificato Ottima integrazione tissutale Debole capacità di legare con acqua Persistenza 6-9 mesi Molto ben tollerato Disponibile con lidocaina (0,3%) 	
BELOTERO Lips Contour ▲	Merz Aesthetics	<ul style="list-style-type: none"> Contorno labbra Linee e rughe periorali sottili Linee moderate agli angoli della bocca 	Derma superficiale e medio	22,5mg/ ml Dinamicamente multi-crosslinkato (tecnologia CPM)	27G ½" 30G ½"	<ul style="list-style-type: none"> Gel coesivo polidensificato di media viscosità Ottima integrazione tissutale Capacità di legare con l'acqua praticamente nulla Persistenza 12 mesi Molto ben tollerato Con lidocaina (0,3%) Possibile sbiancamento dei tessuti 	
BELOTERO Lips Shape ●	Merz Aesthetics	<ul style="list-style-type: none"> Volume delle labbra Linee molto marcate agli angoli della bocca 	Derma medio e profondo	25,5mg/ ml Multi-dinamicamente crosslinkato (tecnologia CPM)	27G ½"	<ul style="list-style-type: none"> Gel elastico polidensificato ad alta viscosità Ottima capacità di sollevamento e di integrazione tissutale Molto ben tollerato Persistenza 12 mesi Disponibile con lidocaina (0,3%) 	
Juvéderm HYDRATE ●	Allergan	<ul style="list-style-type: none"> Miglioramento dell'idratazione e dell'elasticità della pelle 	Derma superficiale	13,5mg/ ml HA Non crosslinkato con mannitolo allo 0,9%	30G ⅙" 32G	<ul style="list-style-type: none"> Buona capacità di legare acqua Breve persistenza 	
Juvéderm ULTRA 3 ▲	Allergan	<ul style="list-style-type: none"> Linee cutanee medie e profonde Contorni delle labbra Volume delle labbra 	Derma medio e profondo	24mg/ ml Crosslinkato (tecnologia HYLACROSS)	27G ½"	<ul style="list-style-type: none"> Gel fluido ed elastico Lunga persistenza Con lidocaina (0,3%) 	
Juvéderm ULTRA 4 ▲	Allergan	<ul style="list-style-type: none"> Linee cutanee profonde Aumento di volume di labbra e guance 	Derma profondo	24mg/ ml Crosslinkato (tecnologia HYLACROSS)	27G ½"	<ul style="list-style-type: none"> Gel fluido Lunga persistenza Con lidocaina (0,3%) 	
Juvéderm ULTRA SMILE ●	Allergan	<ul style="list-style-type: none"> Linee cutanee medie e profonde Contorni delle labbra Volume delle labbra 	Derma medio e profondo	24 mg/ml Crosslinkato (tecnologia HYLACROSS)	30G ½"	<ul style="list-style-type: none"> Gel fluido Lunga persistenza Con lidocaina (0,3%) 	
Juvéderm VOLBELLA ●	Allergan	<ul style="list-style-type: none"> Linee superficiali e di media profondità Aumento di volume e ridefinizione del contorno labbra 	Derma superficiale e medio	15mg/ ml Cross-linkato (tecnologia VYCROSS)	30G ½"	<ul style="list-style-type: none"> Buona persistenza Buona distribuzione (coesività minima) Ottima integrazione tissutale e neocollagenesi Con lidocaina (0,3%) 	
Juvéderm VOLIFT ●	Allergan	<ul style="list-style-type: none"> Linee cutanee profonde Mancanza di definizione dei contorni Aumento di volume di guance, mento e labbra 	Derma profondo (raccomandazione: non per uso intradermico)	17,5mg/ ml Crosslinkato (tecnologia VYCROSS)	30G ½"	<ul style="list-style-type: none"> Persistenza molto lunga (fino a 18 mesi) Buona distribuzione Molto facile da iniettare Ottima integrazione tissutale e neocollagenesi Con lidocaina (0,3%) 	
Restylane ▲	Galderma	<ul style="list-style-type: none"> Contorno labbra Filtro Regione periorale 	Derma medio	20mg/ ml Stabilizzato (tecnologia NASHA)	29G ½" 27G Pixl 28G Pixl +	<ul style="list-style-type: none"> Gel compatto con moderata capacità di sollevamento Disponibile con o senza lidocaina 	
Restylane Defyne ●	Galderma	<ul style="list-style-type: none"> Linee profonde Rimodellamento del contorno del viso da lieve a moderato (Commissure orali, piega del mento e mento) 	Derma profondo Sottocute superficiale	20mg/ ml Altissimo grado di crosslinking e dimensione delle particelle (tecnologia Balance)	27G ½" (UTWN)	<ul style="list-style-type: none"> Gel moderatamente compatto con elevata capacità di sollevamento Con lidocaina 	

Filler a base di HA per il trattamento delle labbra e della zona periorale (raccomandazioni degli Autori)						
Nome del prodotto	Fornitore	Indicazione	Profondità di iniezione	Concentrazione di HA Viscosità Cross-linking	Gauge ago/ cannula	Proprietà specifiche del materiale
Restylane Lyft Lidocain ▲	Galderma	<ul style="list-style-type: none"> Elevata capacità di sollevamento Linee profonde Contorno del viso da morbido a moderato (Commissure orali, piega del mento e mento) 	Derma profondo Sottocute superficiale	20mg/ ml Stabilizzato (tecnologia NASHA)	29G ½"; 23-25G Pixl, 25G Pixl +	<ul style="list-style-type: none"> Gel compatto con elevata capacità di sollevamento Disponibile con e senza lidocaina
Restylane Skinbooster Vital ▲	Galderma	<ul style="list-style-type: none"> Miglioramento dell'idratazione, della struttura, dell'elasticità della pelle Richiede una maggiore copertura tissutale (pelle più spessa) 	Intradermico	20mg/ ml Stabilizzato (tecnologia NASHA)	System; 30G Pixl 29G TWN	<ul style="list-style-type: none"> Sistema SmartClick Forte capacità di legare acqua Ben tollerato
Restylane Skinbooster Vital Light ●	Galderma	<ul style="list-style-type: none"> Miglioramento dell'idratazione, della struttura, dell'elasticità della pelle Richiede una maggiore copertura tissutale (pelle più sottile) 	Sottocutaneo	12mg/ ml Stabilizzato (tecnologia NASHA) Basso grado di crosslinking	29G TWN 30G Pixl SmartClick system	<ul style="list-style-type: none"> Sistema SmartClick Forte capacità di legare con l'acqua Ben tollerato
Restylane Kysse ●	Galderma	<ul style="list-style-type: none"> Volume delle labbra Contorno labbra 	Vermiglio Sottomucosa	20mg/ ml Con moderato grado di crosslinking e piccola dimensione delle particelle (tecnologia Balance)	30G ½" (UTWN)	<ul style="list-style-type: none"> Gel moderatamente morbido con moderata capacità di sollevamento Con lidocaina
saypha FILLER Lidocain ▲	Croma Pharma	<ul style="list-style-type: none"> Volume delle labbra Correzione di linee e rughe del viso da moderate a marcate 	Derma medio e profondo	2,3% di HA (23mg/ ml)	2 x 27G Terumo ½", a parete sottile	<ul style="list-style-type: none"> Sterile Viscoelastico Gel trasparente, incolore, isotonic e omogeneo Con 0,3% di lidocaina
TEOSYAL Kiss ▲	TEOXANE	<ul style="list-style-type: none"> Armonizzazione del volume e del contorno delle labbra Idratazione delle labbra 	Sottodermico Intramuscolare	25mg/g Crosslinkato (tecnologia RHA)	27G ½"	<ul style="list-style-type: none"> Gel moderatamente viscoso Persistenza di circa 9 mesi
TEOSYAL RHA 2 ●	TEOXANE	<ul style="list-style-type: none"> Linee moderate Generico per tutte le indicazioni 	Derma medio	23mg/g Reticolato (tecnologia RHA) Agente crosslinkante BDDE solo 3,1%.	30G ½"	<ul style="list-style-type: none"> Specifico per le aree più mobili (fronte, glabella) Con lidocaina
TEOSYAL RHA 3 ●	TEOXANE	<ul style="list-style-type: none"> Linee profonde e marcate 	Derma profondo	23mg/g Reticolato (tecnologia RHA) Agente crosslinkante BDDE solo 3,6%.	27G ½"	<ul style="list-style-type: none"> Specifico per le regioni dinamiche (pieghe nasolabiali, linee della marionetta) Con lidocaina
TEOSYAL Global Action ▲	TEOXANE	<ul style="list-style-type: none"> Linee da medie a profonde Generico per tutte le indicazioni, tranne che per il tear trough (valle delle lacrime). 	Derma medio Sottodermico	25mg/g Crosslinkato (tecnologia RHA)	30G ½"	<ul style="list-style-type: none"> Gel moderatamente viscoso Disponibile anche con lidocaina

7.3 Igiene

Le misure igieniche da adottare durante un trattamento iniettivo con filler per le rughe del viso non sono diverse da quelle standard di qualsiasi studio medico:

- Stanza ben ventilata.
- Poltrona per il trattamento adeguatamente coperta (telo di tessuto/rotolo di carta).
- Vassoi disinfettati e altre superfici, per gli strumenti e i materiali, con coperture sterili.
- Strumenti e attrezzature per il trattamento sterilizzati (bacinelle reniformi, ecc.).
- Smaltimento di aghi e cannule in apposito contenitore per lo smaltimento dei taglienti.
- Smaltimento dei materiali di scarto dopo ogni trattamento.
- Le cannule e gli aghi da iniezione non devono essere toccati con le dita e non devono entrare in contatto con i capelli o la pelle.
- Indossare guanti monouso; indossare guanti sterili durante il trattamento iniettivo.
- Uso di mascherine mediche per coprire naso e bocca.
- Pulizia e disinfezione dell'area cutanea da trattare.

7.4 Materiali e dispositivi utilizzati per l'assistenza pre e post-trattamento

Riportiamo qui un elenco delle procedure e dei prodotti utilizzati pre e post-trattamento alle labbra con HA (Figure 7.3-7.18):

Attenzione

Pulizia e disinfezione della pelle della zona da trattare

Prima di ogni trattamento, rimuovere accuratamente il trucco e disinfettare la cute dell'area da trattare con un tampone sterile imbevuto di un prodotto disinfettante cutaneo a base di clorexidina, da sola o in soluzione alcolica. Ripetere questa procedura per tre volte di seguito, utilizzando ogni volta un tampone nuovo appena imbevuto. Durante il trattamento, è opportuno tenere pronto nella mano libera un tampone imbevuto di disinfettante senza alcool, in modo da poter rimuovere il sangue e pulire la pelle. Questo tampone deve essere sostituito dopo ogni utilizzo. Dopo il trattamento, pulire nuovamente la ferita con il disinfettante. È consigliabile applicare una crema cicatrizzante.

7

Materiali utilizzati pre e post-trattamento



Fig. 7.3 Rimozione del trucco – Utilizzare salviette struccanti o tamponi imbevuti di un prodotto per la pulizia del viso.

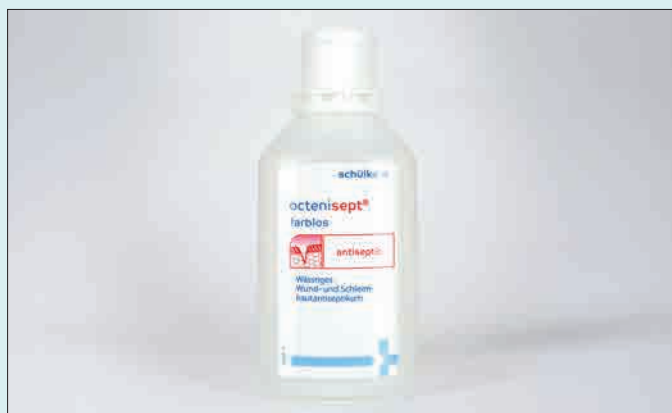

Fig. 7.4 Disinfezione – Prima del trattamento, disinfettare accuratamente la zona da trattare con disinfettanti cutanei a base di clorexidina.

Materiali utilizzati pre e post-trattamento (continua)



Fig. 7.5 Pulizia delle mani – Prima di ogni trattamento e prima di indossare i guanti monouso, pulire accuratamente le mani con sapone medicale, quindi disinfettarle.

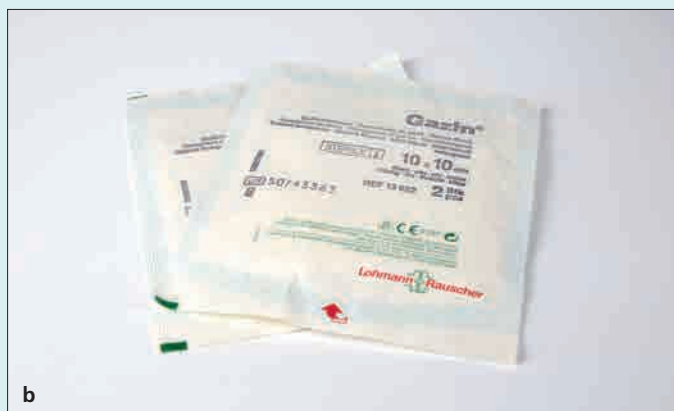

Fig. 7.6 Mappatura – Segnare l'area da trattare con una matita dermografica bianca o colorata.



a

Fig. 7.7 a–c Tamponi – Oltre ai classici tamponi medicali (a) e ai tamponi sterili (b), si possono usare anche i tamponi di cotone (c), perché sono piacevoli per il paziente e altamente assorbenti



b



c

8.3.6 Tecnica del bolo e del deposito

(→ Figg. 8.12, 8.13)

Tecnica del bolo: L'HA viene iniettato nella pelle verticalmente e distribuito come un bolo al centro dell'area target. In questo modo si solleva il tessuto e si corregge la depressione. È consigliabile afferrare l'area da iniettare tra pollice e indice, in modo da produrre una contropressione che impedisca all'HA di diffondersi troppo.

Tecnica del deposito: Per ottenere un aumento di volume si possono posizionare diversi boli uno accanto all'altro, oppure è possibile stabilizzare il tessuto posizionando diversi depositi nell'area interessata. Per aree di trattamento più ampie, la distribuzione di diversi piccoli boli affiancati o sovrapposti può evitare che il materiale venga incapsulato dal tessuto connettivo.

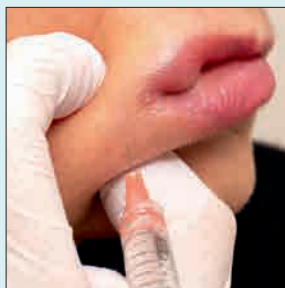

Fig. 8.13 Se l'operatore stringe la parte esterna della guancia tra il pollice e l'indice, producendo così un certo grado di resistenza all'iniezione, è possibile posizionare con precisione i depositi sopramucosi nell'area interessata dove si è verificata una perdita di sostegno (tecnica dei depositi verticali). È consigliabile aspirare preventivamente per evitare l'infiltrazione dei vasi sanguigni più grandi.

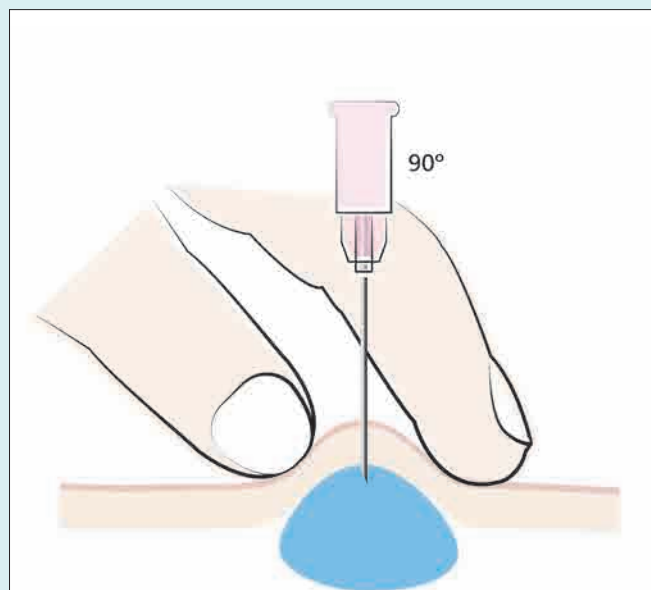


Fig. 8.12 Tecnica del bolo e del deposito.

Angolo di inserimento: 90 gradi
Smusso dell'ago: specificato
Strato: derma profondo e medio, intracutaneo
Volume di iniezione: 1-2 boli di 0,05-0,1 ml con tecnica retrograda.

8.3.7 Tecnica a sandwich

(→ Fig. 8.14)

La tecnica a sandwich è adatta per il posizionamento di materiale in vari strati di tessuto, per sollevare il tessuto, per arrestare eventuali effetti muscolari o per correggere le depressioni.

Si tratta di una tipologia di tecnica a bolo che prevede il posizionamento di depositi in diversi strati. A tale scopo, il tessuto (ad esempio lungo una linea della marionetta) viene sollevato tra il pollice e l'indice e i depositi vengono iniettati uno sopra l'altro. In modo analogo, è possibile iniettare strati di HA di diversa concentrazione.

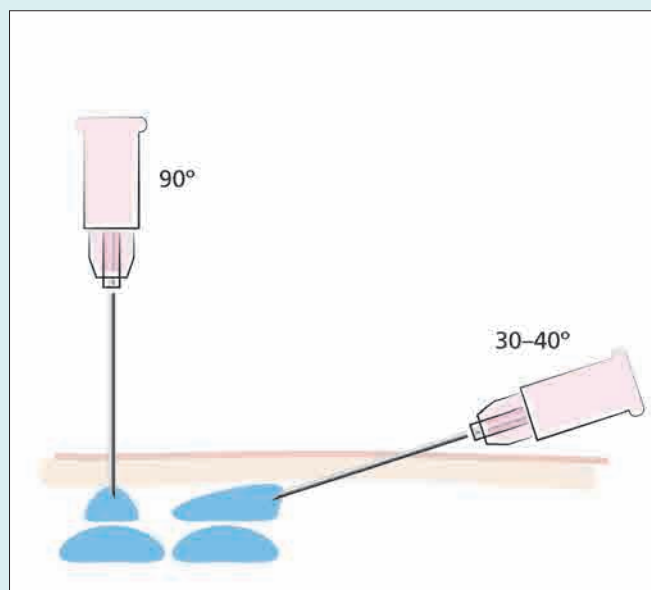


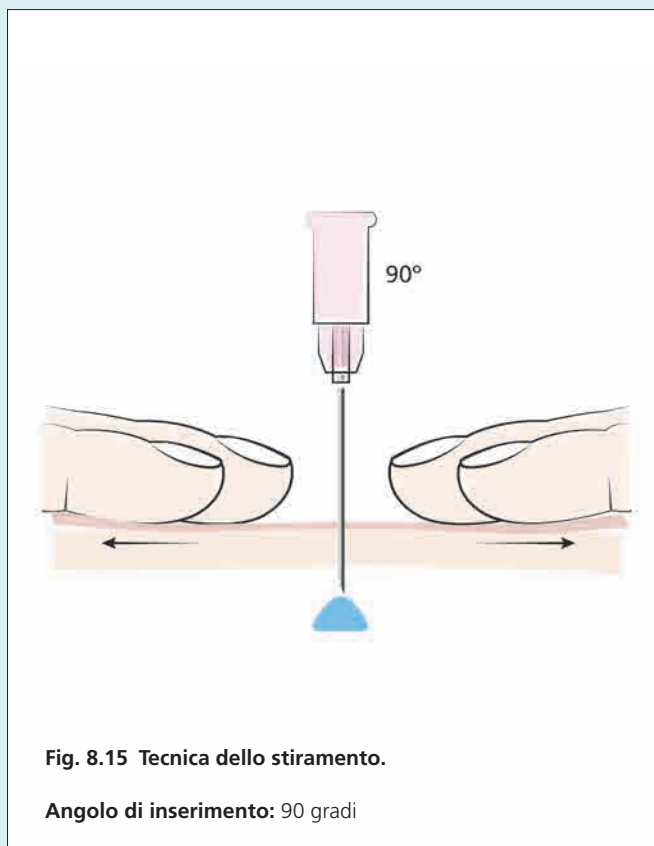
Fig. 8.14 Tecnica a sandwich.

Angolo di inserimento: 30-40 e 90 gradi, a seconda dei casi
Smusso dell'ago: rivolto verso l'alto
Strato: derma profondo e medio
Direzione di inserimento: Il materiale viene iniettato lungo l'area in due strati, l'uno sopra l'altro. In questo modo vengono posizionati diversi depositi.

8.3.8 Tecnica dello stiramento

(→ Fig. 8.15)

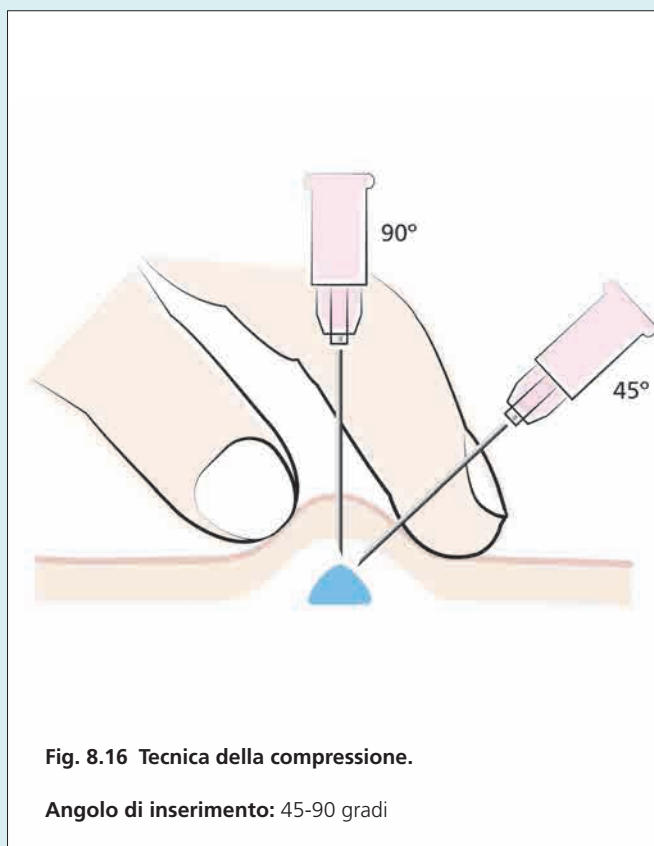
La tecnica dello stiramento si applica alle tecniche di iniezione lineare e puntiforme per le correzioni superficiali. Durante l'iniezione, la pelle viene stirata il più possibile, trasversalmente alla direzione di inserimento dell'ago. La contropressione della pelle tesa può prevenire un'iper correzione e aiutare l'HA a distribuirsi più ampiamente nel tessuto. Può essere utile chiedere l'aiuto dell'assistente per questa operazione.



8.3.9 Tecnica della compressione

(→ Fig. 8.16)

La tecnica della compressione si applica alle tecniche di iniezione lineare, puntiforme e a bolo. Durante l'iniezione, la pelle intorno all'area da trattare viene compressa tra il pollice e l'indice. Questo modifica la pressione del tessuto, limitando la distribuzione dell'HA. Il materiale può quindi essere "forzato" in un'area specifica.



9.1.3 TECNICA 3

Idratazione – Vermiglio (cannula smussa)



Obiettivo del trattamento è la reidratazione e rivitalizzazione dell'intera superficie del vermiglio. La disidratazione delle labbra si manifesta con desquamazione, rugosità e talvolta anche rotture superficiali della pelle. L'idratazione migliora notevolmente la texture (l'aspetto superficiale) della pelle delle labbra.

Selezione dei pazienti

- Pazienti con secchezza delle labbra legata all'età dovuta alla carenza di ghiandole sebacee o a fattori genetici; anche i fattori estrinseci e intrinseci giocano un ruolo fondamentale.

Schema di iniezione e programmazione (→ Tecnica 3 – Figg. 1, 2)

Le iniezioni sono effettuate utilizzando la tecnica della cannula. La prima iniezione è realizzata a circa 5 mm dall'angolo della bocca. Dopo aver effettuato il foro di ingresso con l'ago (ago Nokor), il medico introduce con attenzione la cannula nel foro.

La cannula viene introdotta restando molto superficiale nello strato sottocutaneo. Gli strati della pelle vengono

delicatamente separati a formare un ampio spazio cavo sotto il vermiglio. Il materiale viene iniettato in movimento e posizionato in tutto il vermiglio (tecnica di mobilizzazione orizzontale con la cannula). L'acido ialuronico a basso grado di crosslinking viene erogato lentamente e uniformemente e viene distribuito con massaggio leggero.



Tecnica: tecnica lineare

Direzione di inserimento: lungo il corpo del muscolo

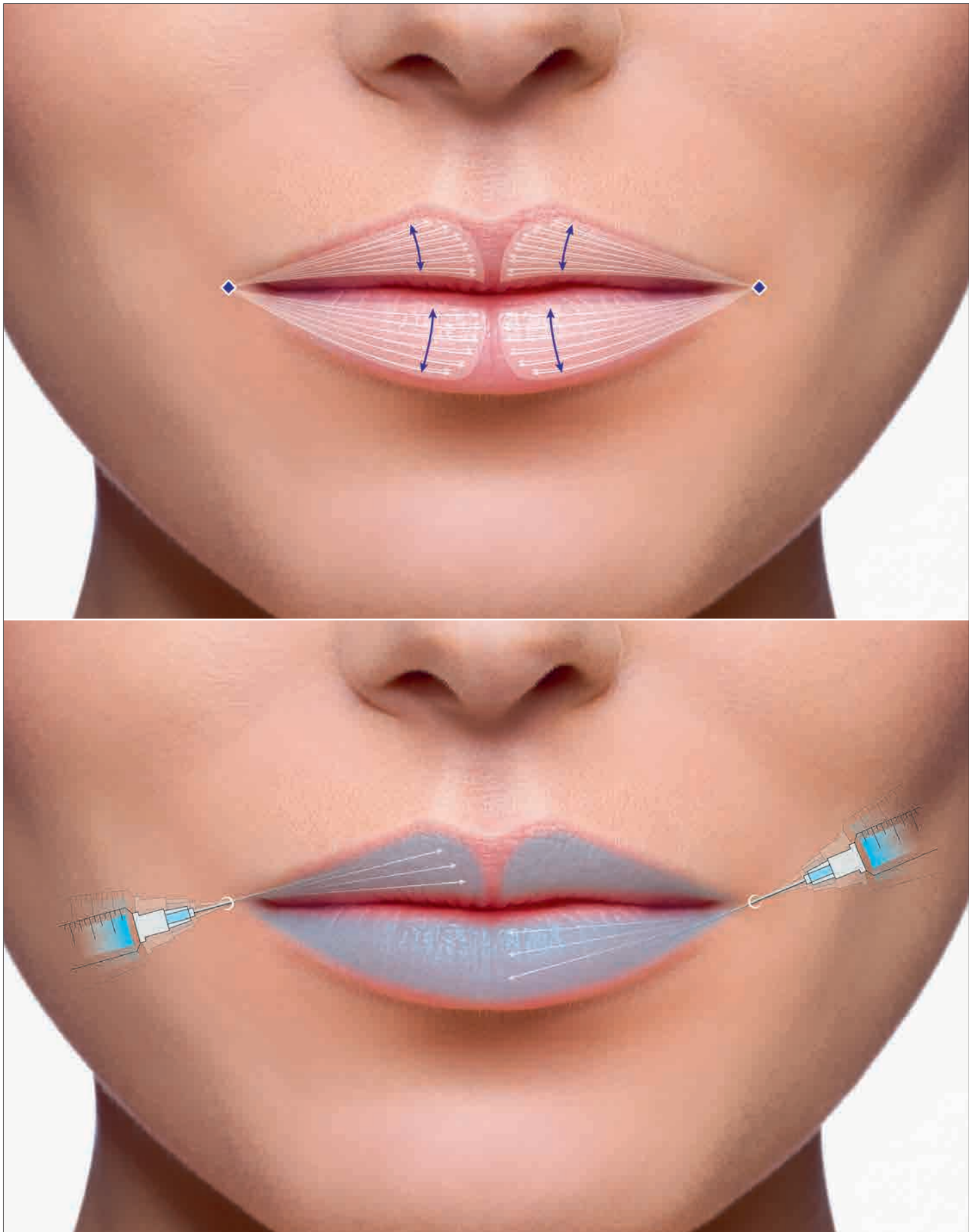
Strato: sottocutaneo in tutto il vermiglio

Materiale: prodotto classe "da XS a S morbido"

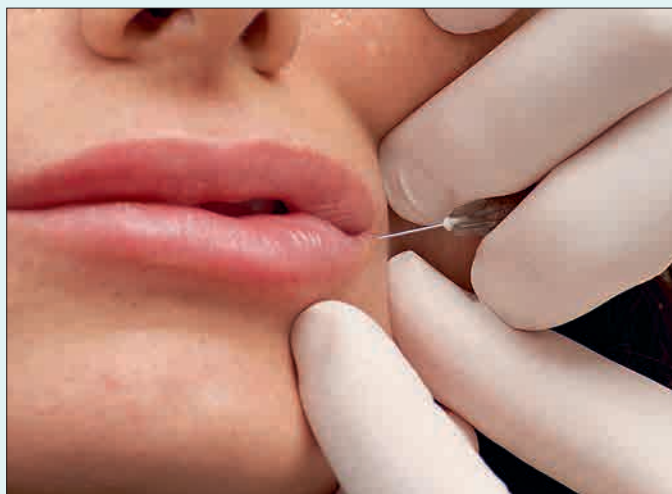
Volume: max 0,5 ml per labbro superiore e inferiore, totale 1,0 ml

Ago: cannula 27–30G, ago Nokor > 25G

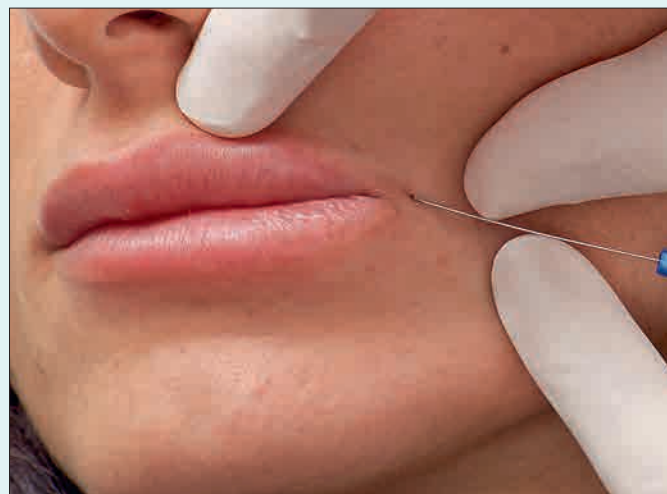
Anestesia: crema con lidocaina, anestesia di conduzione



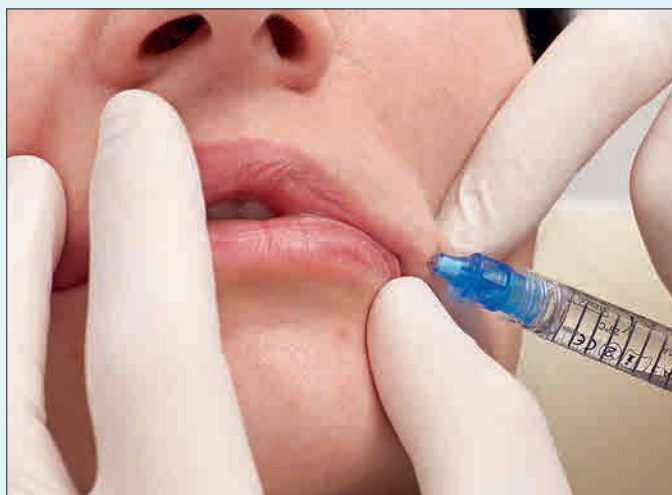Tecnica 3 – Figg. 1, 2 Schema di iniezione e programmazione per l'idratazione – vermiglio (cannula smussa).

Modalità di trattamento (→ Tecnica 3 – Figg. 3–7)


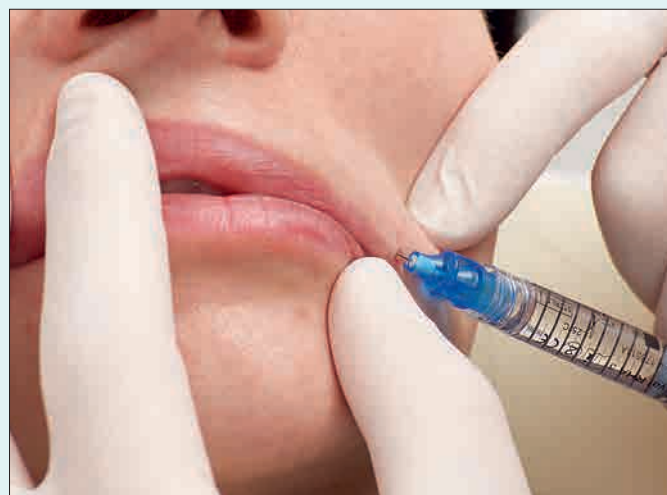Tecnica 3 – Fig. 3 Praticare il foro di ingresso con ago Nokor a circa 3–5 mm dall'angolo della bocca. Inserire l'ago ad una profondità di 2–3 mm.



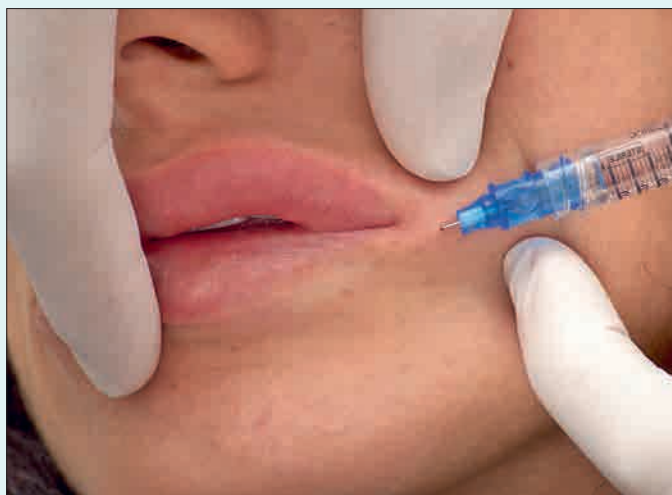Tecnica 3 – Fig. 4 Distendendo il labbro è più facile guidare la cannula fino al centro del labbro. Se la cannula viene spinta contro la pelle del labbro, il medico può controllare la posizione della sua punta.



Tecnica 3 – Fig. 5 Raschiare la punta della cannula contro la pelle del labbro per staccarla dal muscolo lungo diverse linee parallele. Iniettare quindi il materiale in modo molto superficiale e uniforme, mantenendo un monitoraggio visivo continuo.



Tecnica 3 – Fig. 6 Il rigonfiamento prodotto dall'HA permette al medico di vedere esattamente dove si trova il materiale.



Tecnica 3 – Fig. 7 Procedere allo stesso modo nel labbro inferiore. Premere delicatamente la punta della cannula contro il tessuto per verificarne la posizione.

💡 Note importanti

Poiché in questa tecnica viene utilizzata una cannula sottile (27–30G), e quindi molto flessibile, potrebbe risultare complicato mantenere la direzione di inserimento. Si consiglia pertanto di stringere delicatamente il labbro tra pollice e indice e di distribuire il materiale nel canale così formato, mantenendo la cannula nella traiettoria desiderata. Ripetere la procedura per trattare l'intera area desiderata, creando diversi canali adiacenti per formare un'ampia area cava sotto la pelle del labbro, da riempire con HA a basso grado di crosslinking.

⚠️ Possibili effetti collaterali

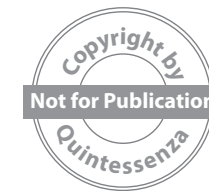Leggero arrossamento, raramente infiammazione, raramente ematomi, gonfiore da moderato a intenso.

⚠️ Effetti collaterali indesiderati

Alterazione della regione orale da ipercorrezione, asimmetria dovuta ad una distribuzione non uniforme del materiale.

📝 Protocollo di trattamento in sintesi

- ▶ Anamnesi, valutazione e informazioni sul paziente
- ▶ Modulo di consenso informato
- ▶ Documentazione fotografica: foto prima
- ▶ Analisi e mappatura delle aree da trattare
- ▶ Pulizia
- ▶ Accurata disinfezione
- ▶ Anestesia locale (crema con lidocaina), anestesia di conduzione loco-regionale
- ▶ Tecnica di iniezione: tecnica lineare, diverse linee di trattamento per labbro superiore e inferiore
- ▶ Strato: sottodermico
- ▶ Materiale: prodotto classe "da XS a S morbido"
- ▶ Volume: 1–1,5 ml in totale
- ▶ Ago: cannula 27–30G, ago Nokor > 25G
- ▶ Massaggiare delicatamente se necessario
- ▶ Applicare "freddo" se necessario
- ▶ Crema all'eparina per ematomi, ibuprofene, arnica
- ▶ Documentazione fotografica: foto dopo
- ▶ Consigli e avvertenze post-trattamento
- ▶ Appuntamento di controllo a 8–14 giorni



9.4.5 TECNICA 19

Aumento moderato (cannula smussa)



Consiste in una tecnica di aumento orizzontale profondo con cannula. L'obiettivo del trattamento è l'aumento uniforme e morbido del volume del labbro. Si raccomanda l'uso della cannula smussa per consentire una procedura priva di lesioni e meno dolorosa. Questo trattamento richiede una pianificazione accurata per definire la quantità di materiale da rilasciare in ogni area. Anche le minime differenze tra la metà destra e quella sinistra delle labbra possono determinare un'asimmetria.

Selezione del paziente

- In caso di deficit di volume.
- Se si desidera un aumento del volume delle labbra.

Schema di iniezione e programmazione (→ Tecnica 19 – Figg. 1, 2)

Poiché si utilizza un solo punto d'ingresso su ciascun lato, la lesione dei vasi sanguigni è meno probabile rispetto ad un trattamento con ago. La prima perforazione viene effettuata con ago Nokor vicino agli angoli della bocca per creare il punto di ingresso per la cannula. La cannula smussa viene quindi introdotta e fatta avanzare nel foro. A volte risulta difficile individuare questo foro; si consiglia pertanto di utilizzare un ago Nokor di calibro superiore a quello della cannula stessa. La direzione di inserimento della cannula è lungo i punti di inserzione del muscolo zigomatico sopra il muscolo depressore dell'angolo della bocca. Se la cannula non si trova nello strato corretto e si

incontra resistenza, non deve essere fatta avanzare con forza. Piuttosto, l'operatore deve ritirare la cannula e cercare un altro strato. L'ago deve scorrere senza problemi. Il materiale viene introdotto fino al centro del labbro su ciascun lato, in movimento. Per fare spazio al materiale, gli strati di pelle delle labbra vengono delicatamente separati (vedi Fig. 8.30, pag. 121). Il materiale viene inserito nel vermiglio sopra il muscolo orbicolare della bocca. Se i tubercoli del labbro sono molto prominenti, devono essere evitati durante il posizionamento del materiale. La valutazione del medico unita ai desideri del paziente fanno da guida nel trattamento.

9



Tecnica: tecnica lineare

Direzione di inserimento: lungo il decorso del labbro, dall'angolo della bocca procedendo medialmente verso il centro del labbro

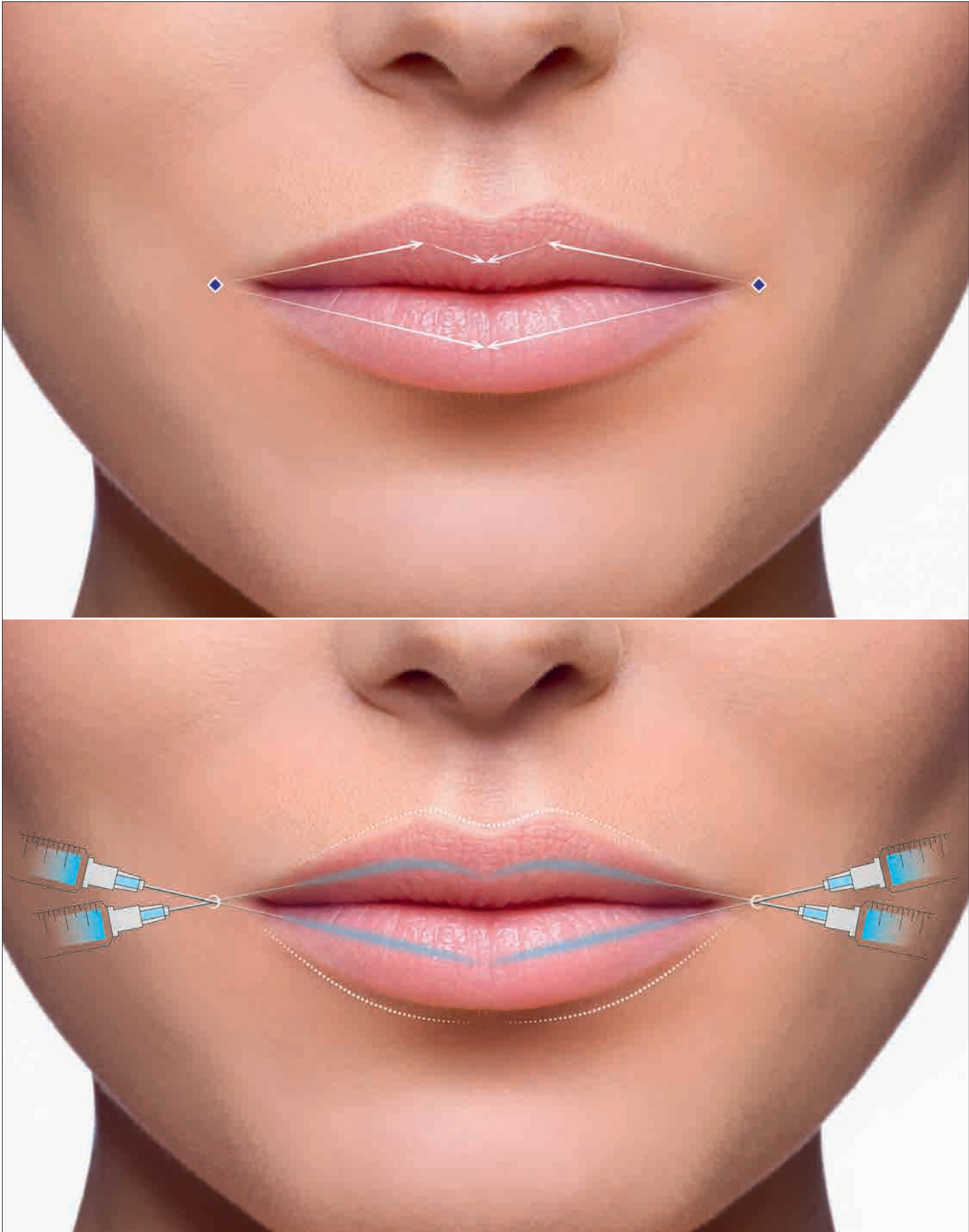
Strato: sottocutaneo nel vermiglio, sopra il muscolo orbicolare della bocca

Materiale: prodotto classe "S/M morbido"

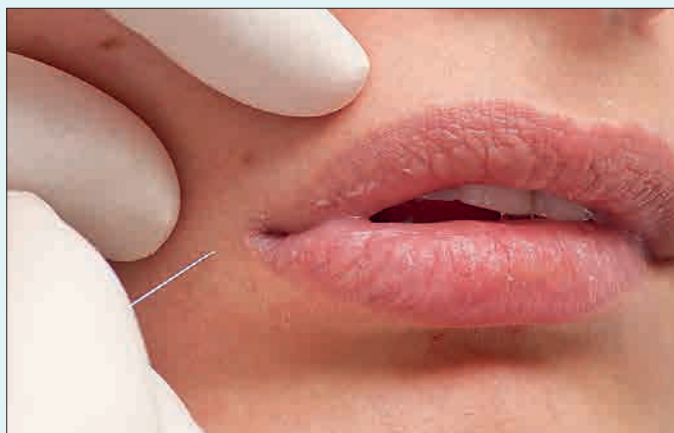
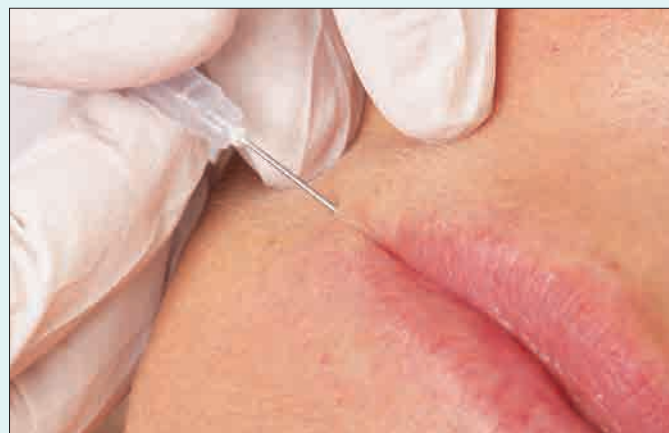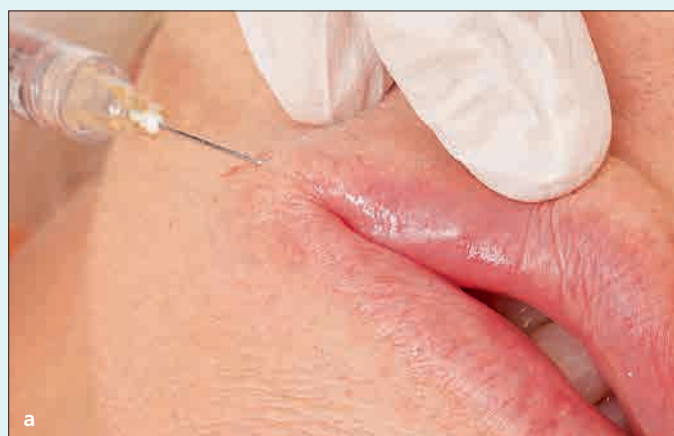Volume: circa 0,5-1,0 ml in totale

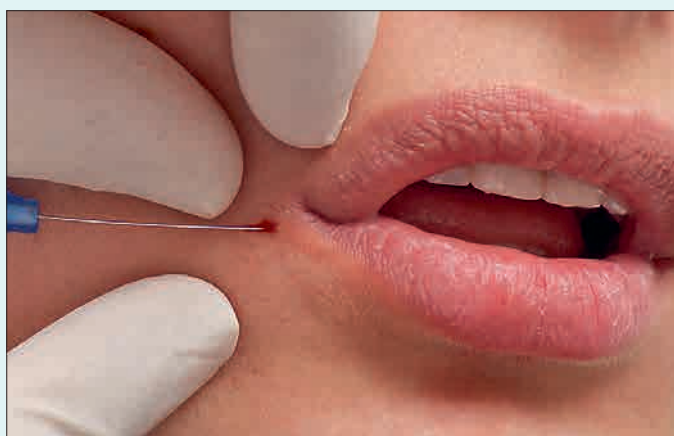
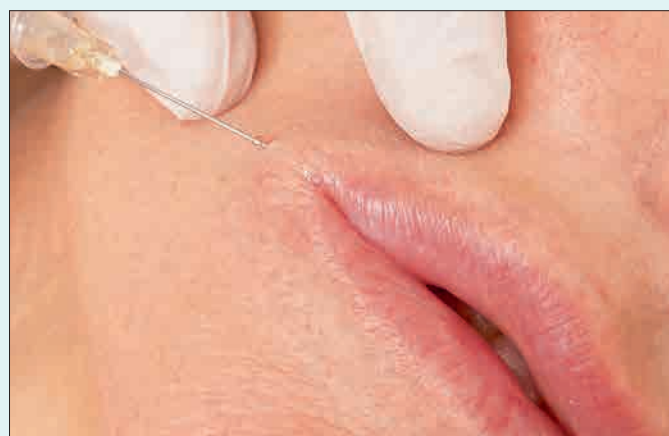
Ago: cannula smussa 27G, 38 mm, ago Nokor > 25G

Anestesia: crema con lidocaina



Tecnica 19 – Figg. 1, 2 Schema di iniezione e programmazione per aumento moderato (cannula smussa).

Modalità di trattamento (→ Tecnica 19 – Figg. 3–7)

Tecnica 19 – Fig. 3 Prima di utilizzare la cannula, forare la cute con ago Nokor.

Tecnica 19 – Fig. 4 Il punto di inserimento deve essere scelto in modo da raggiungere con la cannula tutte le parti del labbro superiore e inferiore da trattare su ciascun lato. Introdurre la punta dell'ago nella pelle per una profondità di 1-2 mm nel punto di ingresso.

Tecnica 19 – Fig. 5 Inserire la cannula nel foro d'ingresso e lasciare che trovi un percorso sottocutaneo attraverso il tessuto con delicatezza e senza forzare. Procedere sempre controllando visivamente e sensorialmente. Nel labbro inferiore, la cannula deve oltrepassare il tendine del muscolo risorio. Se il passaggio è difficile, modificare l'angolo di inserimento o la profondità dello strato cutaneo.

Tecnica 19 – Fig. 6 Quando si cambia direzione, ad esempio dal labbro inferiore a quello superiore, la punta della cannula deve essere lasciata nel foro a una profondità di circa 1 mm, per evitare che il foro si richiuda e che sia necessaria una nuova puntura. Se risulta difficile far avanzare la cannula nel labbro inferiore, può essere necessario eseguire nuovamente la perforazione con l'ago Nokor, con direzione di inserimento dell'ago verso il labbro inferiore.

Tecnica 19 – Figg. 7 a+b Sollevare la cannula permette di individuare la posizione della punta per garantire una precisa distribuzione del materiale (a). Nel labbro superiore, l'erogazione deve fermarsi a 1 cm dall'angolo della bocca. Nel labbro inferiore (b), il rigonfiamento pronunciato mostra dove si trova il materiale iniettato.

💡 Note importanti

- Il risultato del trattamento dipende in larga misura dalla simmetria con cui il filler è stato distribuito nei quadranti delle labbra. I fattori chiave sono la quantità di materiale e il suo posizionamento.
- Il materiale deve essere iniettato con parsimonia, poiché una correzione eccessiva può portare a un risultato innaturale.
- Il materiale può essere facilmente distribuito con un leggero massaggio dopo il trattamento.

⚠️ Possibili effetti collaterali

Raramente infiammazione, molto raramente ematomi nei punti di inserimento dell'ago Nokor, lievi gonfiori.

⚠️ Effetti collaterali indesiderati

Infiammazione, alterazione della forma del labbro dovuta a ipercorrezione, formazione di noduli, asimmetria dovuta ad una distribuzione non uniforme del materiale, raramente necrosi.

📝 Protocollo di trattamento in sintesi

- ▶ Anamnesi, valutazione e informazioni sul paziente
- ▶ Modulo di consenso informato
- ▶ Documentazione fotografica: foto prima
- ▶ Analisi e mappatura delle aree da trattare
- ▶ Pulizia
- ▶ Accurata disinfezione
- ▶ Anestesia locale se necessaria (crema con lidocaina)
- ▶ Tecnica di iniezione: tecnica lineare, 1 linea per quadrante
- ▶ Strato: sottocutaneo nel vermiglio sopra il muscolo orbicolare della bocca
- ▶ Materiale: prodotto classe "S/M morbido"
- ▶ Volume: ca. 0,5-0,1 ml in totale
- ▶ Ago: cannula smussa 27G, 38 mm, ago Nokor > 25G
- ▶ È possibile massaggiare
- ▶ Applicare "freddo" se necessario
- ▶ Crema all'eparina per ematomi, ibuprofene, arnica
- ▶ Documentazione fotografica: foto dopo
- ▶ Consigli e avvertenze post-trattamento
- ▶ Appuntamento di controllo a 8-14 giorni

9.6.5 TECNICA 41

Formazione di una rientranza al centro del labbro (ago)



Utilizzando del filo interdentale in combinazione con la tecnica a bolo, viene creata una rientranza centrale nel labbro inferiore e, se lo si desidera, anche nel labbro superiore, per conferire alle labbra un aspetto sensuale.

Selezione del paziente

- Se il paziente desidera modificare in questo modo l'aspetto delle labbra.
- Se la naturale rientranza al centro del labbro si è ridotta a causa dei processi di invecchiamento e il paziente vuole ripristinarla.
- Se c'è una differenza di volume tra il labbro superiore e quello inferiore e/o tra il lato destro e quello sinistro del labbro.

Schema di iniezione e programmazione (→ Tecnica 41 – Figg. 1, 2)

Questa tecnica viene utilizzata soprattutto per il labbro inferiore. È possibile tuttavia trattare anche il labbro superiore per rendere più pronunciato il solco centrale. Dopo un'analisi accurata, il labbro inferiore e superiore vengono segnati e divisi in quattro quadranti. Un pezzo di filo interdentale lungo 15 cm viene annodato a un'estremità e infilato tra i due denti frontali mandibolari, in modo che il nodo si inserisca tra i denti nella parte posteriore e possa essere tirato. Il filo viene quindi tirato sul punto segnato del labbro superiore e verso il mento, dividendo il labbro in due.

La stessa quantità stabilita di HA viene inserita nel muscolo orbicolare della bocca su entrambi i lati del filo teso, a sinistra e a destra accanto all'incavo, producendo così un solco artificiale che crea l'effetto visivo desiderato.

Se si desidera, questa procedura può essere ripetuta sul labbro superiore. Il risultato dipende dal volume ottenuto: se il labbro superiore è molto voluminoso al centro o se il tubercolo è troppo prominente, il labbro può assumere una forma errata, producendo un risultato innaturale.



Tecnica: tecnica a bolo

Direzione di inserimento: nel corpo del muscolo


Strato: vermiglio, nel muscolo orbicolare della bocca

Materiale: prodotto classe "M morbido"

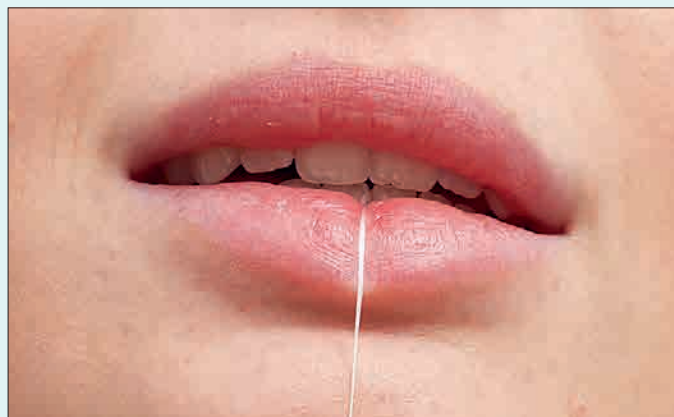Volume: max 0,15 ml per bolo, 0,6-1,0 ml in totale

Ago: ago 27-29G

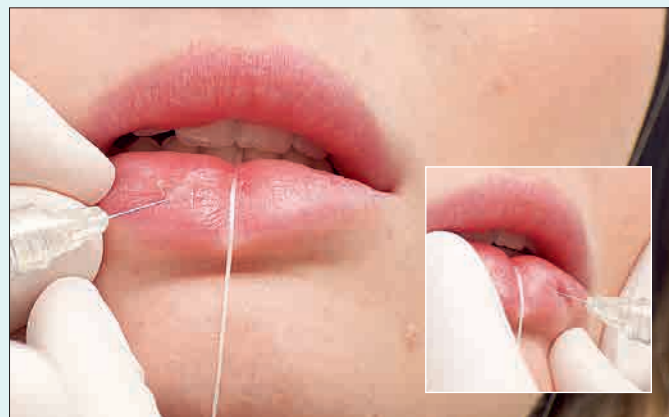
Anestesia: crema con lidocaina, anestesia di conduzione



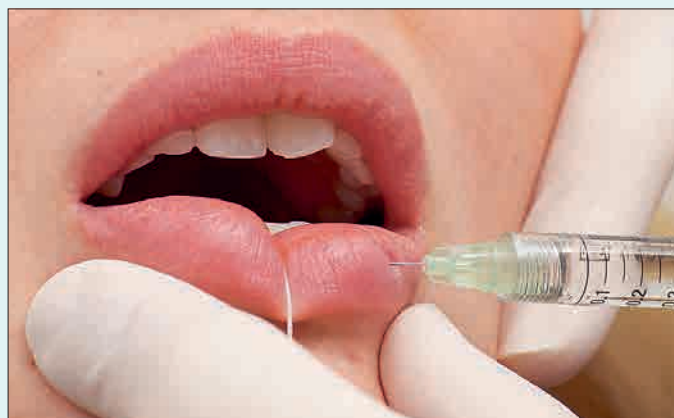
Tecnica 41 – Figg. 1, 2 Schema di iniezione e programmazione per la formazione di una rientranza al centro del labbro (ago).

Modalità di trattamento (→ Tecnica 41 – Figg. 3–8)

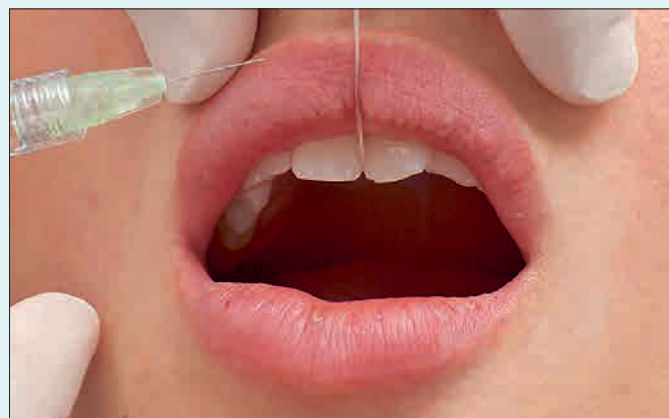

Tecnica 41 – Fig. 3 Annodare un'estremità del filo interdentale e infilarlo tra i due incisivi centrali mandibolari in modo che si trovi esattamente al centro. Un assistente, l'operatore o il paziente tengono saldamente il filo durante il trattamento, mantenendo lo stesso grado di tensione.



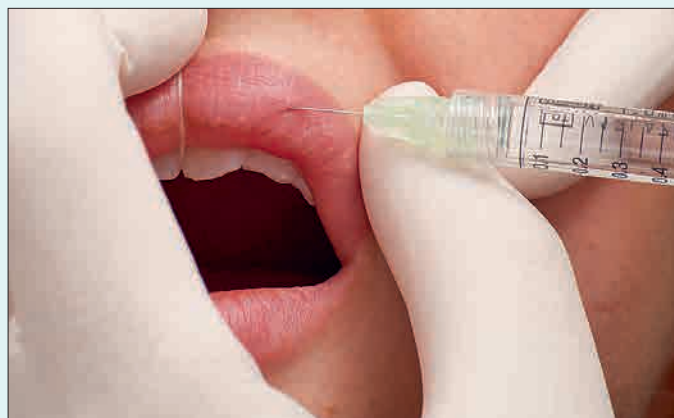
Tecnica 41 – Fig. 4 La prima quantità di materiale nel labbro inferiore deve essere iniettata tenendo sempre d'occhio la siringa per controllare il volume erogato. Il rigonfiamento del tessuto prodotto dal bolo iniettato è chiaramente visibile. Iniettare esattamente la stessa quantità di HA nell'altra metà del labbro inferiore.




Tecnica 41 – Fig. 5 Più il materiale è posizionato vicino al filo, più il solco sarà netto. Al contrario, più il materiale viene posizionato lontano dal filo, più morbida apparirà la rientranza al centro del labbro.



Tecnica 41 – Fig. 6 Questa procedura può essere ripetuta in modo un po' più moderato sul labbro superiore. Annodare il filo e fissarlo tra i due incisivi centrali mascellari con il nodo nella parte posteriore, quindi tirare verso l'alto in direzione del naso. Se non è disponibile un assistente, tirare il filo verso l'alto con la mano libera, mantenendo la mano ferma con il pollice e l'indice sul labbro superiore del paziente.



Tecnica 41 – Fig. 7 In alternativa, il filo può essere tenuto in posizione sul labbro con un dito. Inserire l'ago lateralmente per iniettare il bolo. Ripetere l'operazione sull'altro lato del labbro superiore.



Tecnica 41 – Fig. 8 La rientranza ottenuta al centro del labbro può essere leggermente massaggiata per ottenere la forma desiderata.

💡 Note importanti

- Se un labbro è per sua natura asimmetrico, l'operatore dovrà bilanciare la situazione distribuendo quantità diverse di materiale su ciascun lato. Per questo motivo, l'analisi pre-trattamento è molto importante.
- La tecnica non è realizzabile se il paziente ha un ponte o uno spazio troppo ridotto tra gli incisivi centrali. Se lo spazio è molto ampio, è possibile legare all'estremità del filo una perlina di plastica o un pezzetto di legno lungo 1 cm (ad esempio, uno stuzzicadenti spezzato) per tenerlo in posizione contro i denti all'interno della cavità orale.

⚠️ Possibili effetti collaterali

Leggero arrossamento, raramente infiammazione, ematomi, gonfiore da lievi a più gravi.

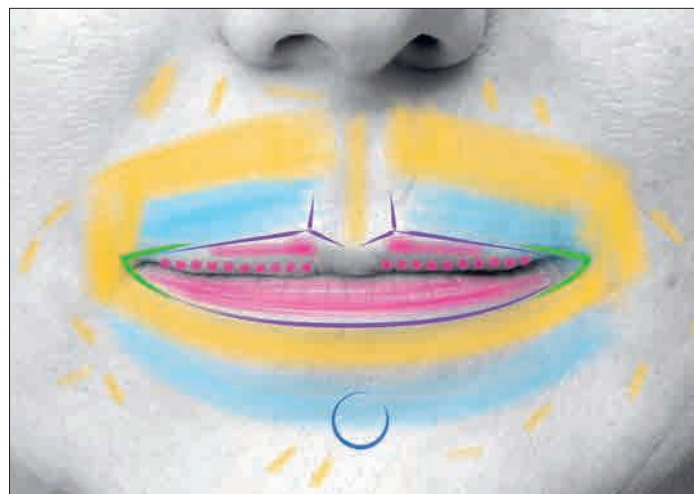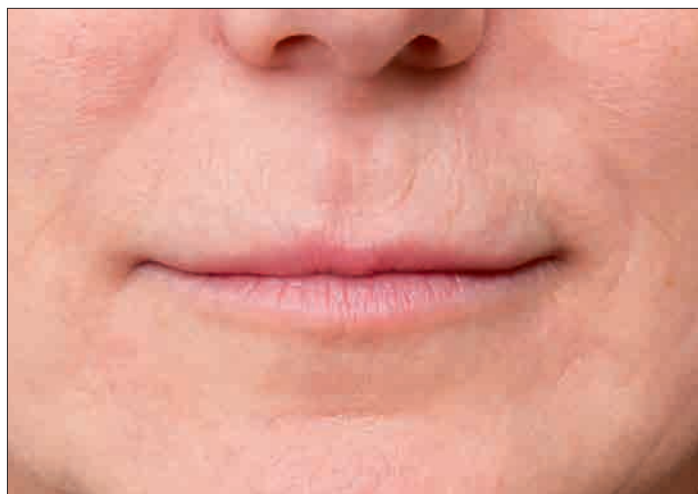⚠️ Effetti collaterali indesiderati

Infiammazione, ipercorrezione con conseguente alterazione della forma del labbro o formazione di noduli, asimmetria dovuta ad una distribuzione non uniforme del materiale, necrosi.

📝 Protocollo di trattamento in sintesi

- ▶ Anamnesi, valutazione e informazioni sul paziente
- ▶ Modulo di consenso informato
- ▶ Documentazione fotografica: foto prima
- ▶ Analisi e mappatura delle aree da trattare
- ▶ Pulizia
- ▶ Accurata disinfezione
- ▶ Anestesia locale se necessaria (crema con lidocaina), anestesia di conduzione
- ▶ Tecnica di iniezione: tecnica a bolo, 2 boli rispettivamente nel labbro inferiore e superiore
- ▶ Strato: vermiglio, nel muscolo orbicolare della bocca
- ▶ Materiale: prodotto classe "M morbido"
- ▶ Volume: max 0,15 ml per bolo, 0,6-1,0 ml in totale
- ▶ Ago: ago 27-29G
- ▶ Non massaggiare, eventualmente un leggero modellamento
- ▶ Applicare "freddo" se necessario
- ▶ Crema all'eparina per ematomi, ibuprofene, arnica
- ▶ Documentazione fotografica: foto dopo
- ▶ Consigli e avvertenze post-trattamento
- ▶ Appuntamento di controllo a 8-14 giorni

11.8 Labbra sottili con contorni poco definiti



Situazione: donna di 32 anni, contorni non definiti, labbra sottili e rientrate, pelle solcata da pieghe melomentali, leggero abbassamento delle commissure orali, piccole cicatrici.

Programmazione del trattamento con volumi di iniezione

- Possibile idratazione: 0,3–0,5 ml
- Definire il contorno del filtro: 0,2 ml
Accentuare l'arco di Cupido: 0,1 ml
Definire il contorno: 0,5 ml
- Attenuare la texture della pelle periorale e le cicatrici: 1,0 ml
Attenuare le pieghe melomentali: 0,3 ml
- Riempimento leggero o moderato del labbro inferiore: circa 0,4 ml
Riempire leggermente il labbro superiore e nel confine umido/asciutto: circa 0,2 ml
- Sollevare la piega labiomentale: 0,3 ml
- Rinforzare gli angoli della bocca: 0,2 ml

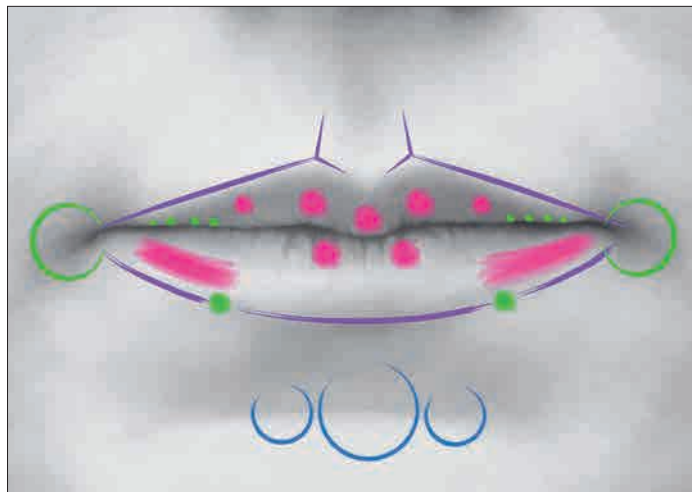
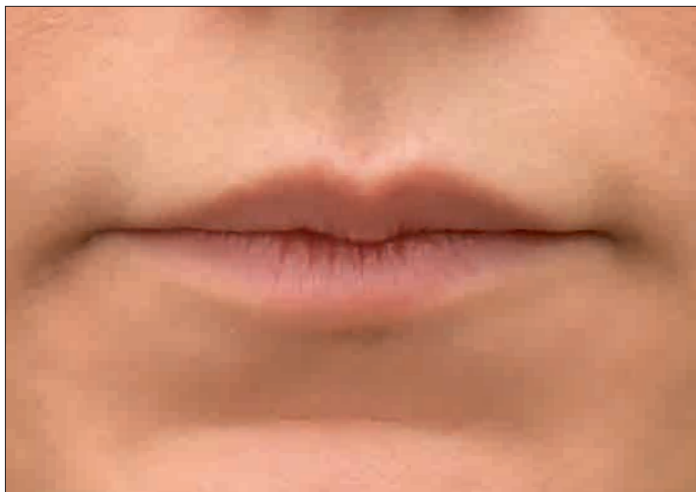Attenzione

- Poiché sia il labbro superiore che quello inferiore sono sottili, la definizione del contorno può essere ottenuta iniettando il materiale nel “white lip roll”, provocando una leggera curvatura del labbro verso l'alto, con un aumento morbido.
- Nota importante: in questo caso è necessario rispettare le condizioni anatomiche sottostanti. La struttura dentale e l'allineamento della mandibola sono variabili determinanti per il trattamento.
- Un volume eccessivo rischia di produrre un effetto “a papera”.

Potenziali tecniche di trattamento delle labbra da utilizzare in base alle preferenze e all'esperienza dello specialista

Livello 1		Livello 2	
T6	Definizione del contorno ▲	T3	Idratazione (vermiglio) ●
T9	Definizione del contorno (filtro) ▲	T4	Rivitalizzazione (vermiglio) secondo Patrick Trevidic ●
T15	Ripristino del volume in quattro punti ●	T7	Definizione del contorno labbra ▲
T29	Volumizzazione (piega labiale) ●	T10	Modellazione (filtro e arco di Cupido) ▲
		T14	Linee periorali (tecnica dello schema a felce) ▲
		T19	Aumento (moderato) ●
		T22	Volumizzazione (confine umido/asciutto) ●
		T24	Volumizzazione (vermiglio con accentuazione del tubercolo) ●
		T27	Volumizzazione (estrema, tecnica di iniezione multipla) ●
		T28	“Lip tenting technique” secondo Tom van Eijk ▲
		T37	Sollevamento degli angoli della bocca (sottile) ▲
		T45	Aumento del labbro superiore – Tecnica a pilastro secondo Anil Rajani ●

11.9 Bocca piccola con tubercolo mediale prominente



Situazione: donna di 25 anni, bocca piccola con labbro inferiore sottile e leggermente asimmetrico

Programmazione del trattamento con volumi di iniezione

- Definizione del contorno (leggera): 0,3 ml
- Leggero riempimento del labbro inferiore: 0,4 ml
Leggero riempimento del labbro superiore: 0,1 ml
Correggere l'asimmetria (labbro inferiore): 0,05 ml
- Sollevare la piega labiomentale: 0,3 ml
- Rinforzare gli angoli della bocca: 0,2 ml
Allargare l'arco del labbro inferiore: 0,2 ml
Sollevare i segmenti del labbro superiore vicino agli angoli della bocca: 0,2 ml

Attenzione

- Questo trattamento rientra nella categoria "abbellimento" perché le labbra sono ancora giovani.
- È sufficiente correggere il deficit di volume e migliorare la definizione della forma.

Potenziali tecniche di trattamento delle labbra da utilizzare in base alle preferenze e all'esperienza dello specialista			
Livello 1		Livello 2	
T6	Definizione del contorno ▲	T7	Definizione del contorno labbra ▲
T25	Volumizzazione (tecnica del bolo) ●	T19	Aumento (moderato) ●
T29	Volumizzazione (piega labiale) ●	T23	Aumento dalla membrana mucosa ●
		T24	Volumizzazione (vermiglio con accentuazione del tubercolo) ●
		T26	Volumizzazione - tecnica a bolo dalla parte cutanea del labbro (ago) ●
		T37	Sollevamento dell'angolo della bocca (sottile) ▲
		T42	Allargare l'arco del labbro inferiore ▲
		T45	Aumento del labbro superiore - Tecnica a pilastro secondo Anil Rajani ▲