

# Principi di base

*M. Chiapasco, M. Zaniboni*

## Introduzione

La chirurgia orale, analogamente a qualsiasi altra specialità chirurgica, è soltanto in apparenza una materia eminentemente pratica: in realtà, la parte più importante di ogni trattamento chirurgico è una corretta pianificazione preoperatoria: quest'ultima, infatti, riduce significativamente il rischio di complicanze intra- e postoperatorie e aumenta il successo dell'intervento, anche qualora queste si dovessero verificare. La sola applicazione di una corretta tecnica chirurgica, invece, non protegge dalle complicanze o dal fallimento nel caso in cui l'intervento non sia stato correttamente pianificato.

I pilastri su cui si fonda una corretta pianificazione preoperatoria sono tre:

- corretto bilancio preoperatorio;
- accurato studio del caso;
- conoscenza dell'anatomia locale.

## Corretto bilancio preoperatorio

L'esecuzione dell'intervento chirurgico rappresenta solamente la fase conclusiva di un iter diagnostico approfondito, rivolto non soltanto alla raccolta delle informazioni relative alla patologia da trattare, ma anche all'inquadramento dello stato di salute generale del paziente. Inoltre, poiché gli interventi di chirurgia orale sono in buona parte elettivi ed eseguiti in regime ambulatoriale, un corretto bilancio preoperatorio risulta di fondamentale importanza al fine di evitare complicanze, anche gravi, nel corso dell'intervento e nel postoperatorio.

Dato il taglio pratico di questo testo, non verrà sempre seguita l'impostazione della semeiologia classica relativa all'approccio al paziente, quanto piuttosto l'impostazione che viene applicata nella pratica quotidiana in ambito ambulatoriale.

Per procedere a una corretta valutazione preoperatoria è necessario seguire uno schema composto da più fasi, ognuna delle quali rappresenta il presupposto della successiva:

- intervista al paziente circa il motivo della visita e descrizione dei sintomi principali (anamnesi patologica prossima);
- esame obiettivo locale e raccolta dei segni clinici;
- prescrizione e successiva analisi degli esami radiografici;
- ipotesi diagnostica;
- valutazione dello stato di salute generale del paziente (anamnesi patologica remota) ed eventuale richiesta di ulteriori esami;
- piano di trattamento e scelta del tipo di anestesia;
- valutazione del rapporto tra costi biologici e benefici ottenuti.

## Motivo della visita e descrizione dei sintomi principali (anamnesi patologica prossima)

Ogni patologia che rientra nel campo d'azione della chirurgia orale presenta peculiarità proprie che verranno analizzate nei capitoli successivi dedicati a ciascuna di esse; in questa sede verranno pertanto descritti solo gli aspetti generali circa l'impostazione della prima visita.

Le domande rivolte al paziente devono essere formulate in modo da raccogliere il maggior numero di informazioni per l'identificazione della patologia in atto.

- Quali sintomi avverte il paziente e come si è accorto dell'insorgenza di tali sintomi?
- Da quanto tempo sono comparsi i sintomi?
- È presente dolore? Con quale frequenza viene avvertito? (dolore continuo, intermittente, ricorrente, in associazione ai pasti, legato alla temperatura delle sostanze ingerite ecc.)
- È comparsa febbre? Da quando?
- Il paziente ha notato una tumefazione all'interno del cavo orale o un'alterazione del profilo facciale? In quanto tempo si sono sviluppate?
- Il paziente ha fatto uso di farmaci di recente? Da quando? Quale effetto hanno avuto?

A titolo esemplificativo, la comparsa di una tumefazione intra o extraorale a rapida insorgenza associata a rialzo febbrile deve far sospettare un'infezione, mentre è piuttosto bassa la probabilità che si tratti di una lesione tumorale (Fig. 1.1). L'assunzione contemporanea di farmaci quali gli antibiotici potrebbe mascherare un quadro di infezione, riducendo sintomi e segni clinici e rendendo più complicata la diagnosi.

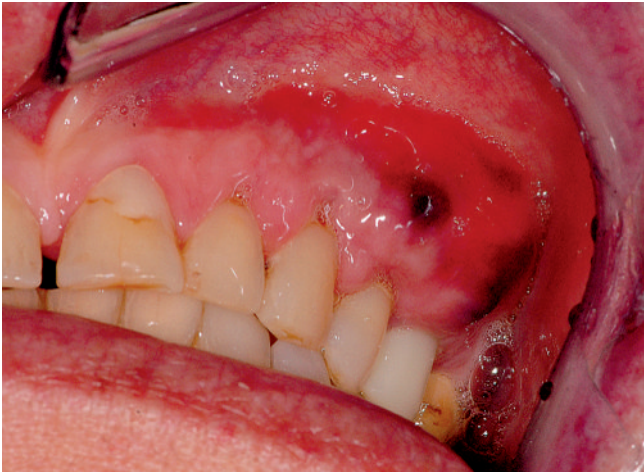## Esame obiettivo locale e raccolta dei segni clinici

La descrizione dei sintomi da parte del paziente offre spesso notevoli informazioni sulla patologia in atto. Queste, tuttavia, devono essere integrate dall'analisi dei segni clinici raccolti mediante un approfondito esame obiettivo. Inoltre, bisogna tenere presente che a volte il paziente non riferisce alcun sintomo e che il quadro patologico viene diagnosticato per caso in seguito ad una visita specialistica o ad esami radiografici eseguiti per indagare altre condizioni cliniche.

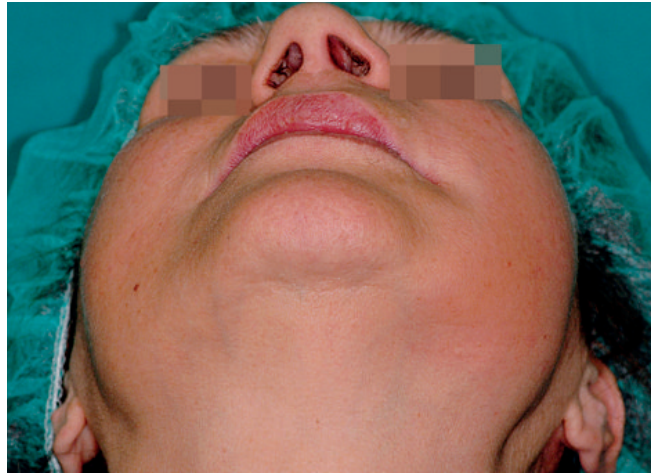L'esame obiettivo si basa sulle tipiche manovre della semeiotica medica classica: ispezione, palpazione, percussione (l'auscultazione per l'esame locale in chirurgia orale è assai raramente indicata ad eccezione delle patologie delle articolazioni temporo-mandibolari) al fine di identificare e valutare i segni tipici della presenza di una patologia: tumefazione, arrossamento, aumento di temperatura della cute e/o delle mucose, dolore, alterazione funzionale (*tumor, rubor, calor, dolor, functio laesa*). Per una descrizione dettagliata della metodica si rimanda ai testi di semeiotica medica: qui di seguito verranno descritte solo le manovre essenziali.

L'*ispezione intraorale* non deve essere limitata al solo settore nel quale il paziente individua i sintomi, ma deve essere estesa a tutto il cavo orale (arcate dentarie, pavimento orale, lingua, palato, mucose delle guance, orofaringe). Possono così essere riscontrate lesioni delle corone dentarie, alterazioni morfologiche del cavo orale, tumefazione e/o arrossamento delle mucose, presenza di eventuali fistole, secrezione di pus ecc. (Fig. 1.1). Bisogna sempre ricordare che ai sintomi che hanno spinto il paziente alla visita possono associarsi altri segni di patologie magari assai più gravi ed ignorate dal paziente, quali ad esempio la presenza di un tumore del cavo orale.

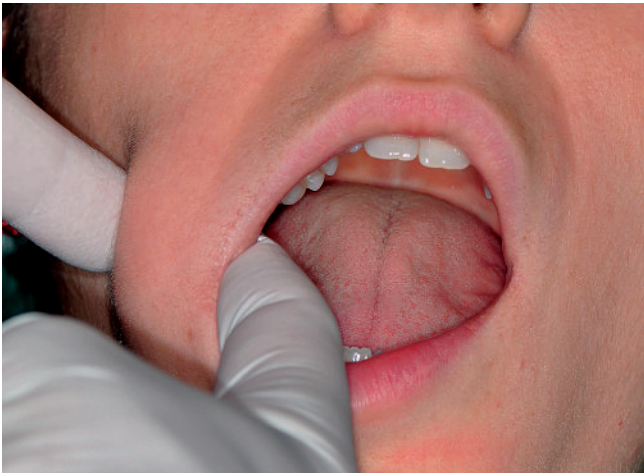L'*ispezione extraorale* può evidenziare alterazioni quali asimmetria del profilo facciale e aree di arrossamento cutaneo: questi segni, associati a quelli intraorali, possono guidare verso una diagnosi presuntiva che verrà poi eventualmente avvalorata dai risultati di altre manovre semeiologiche e confermata da quelli delle indagini strumentali (Fig. 1.2).



**Fig. 1.1** Tumefazione del fornice vestibolare superiore sinistro in regione premolare dovuta ad un ascesso odontogeno.

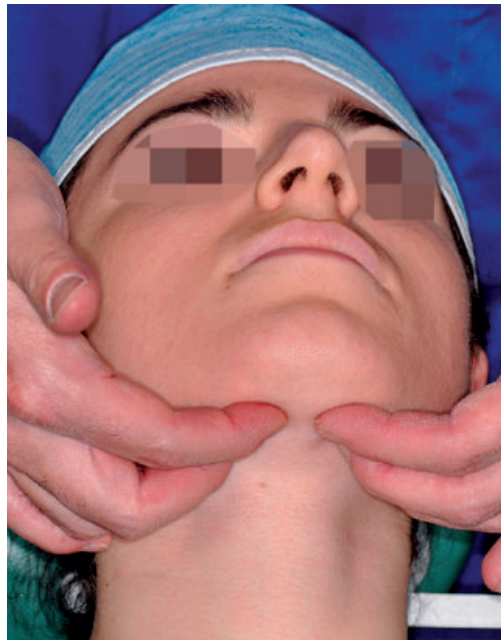

**Fig. 1.2** La medesima paziente con tumefazione della guancia sinistra, arrossamento della cute e alterazione del profilo facciale in seguito ad ascesso odontogeno.



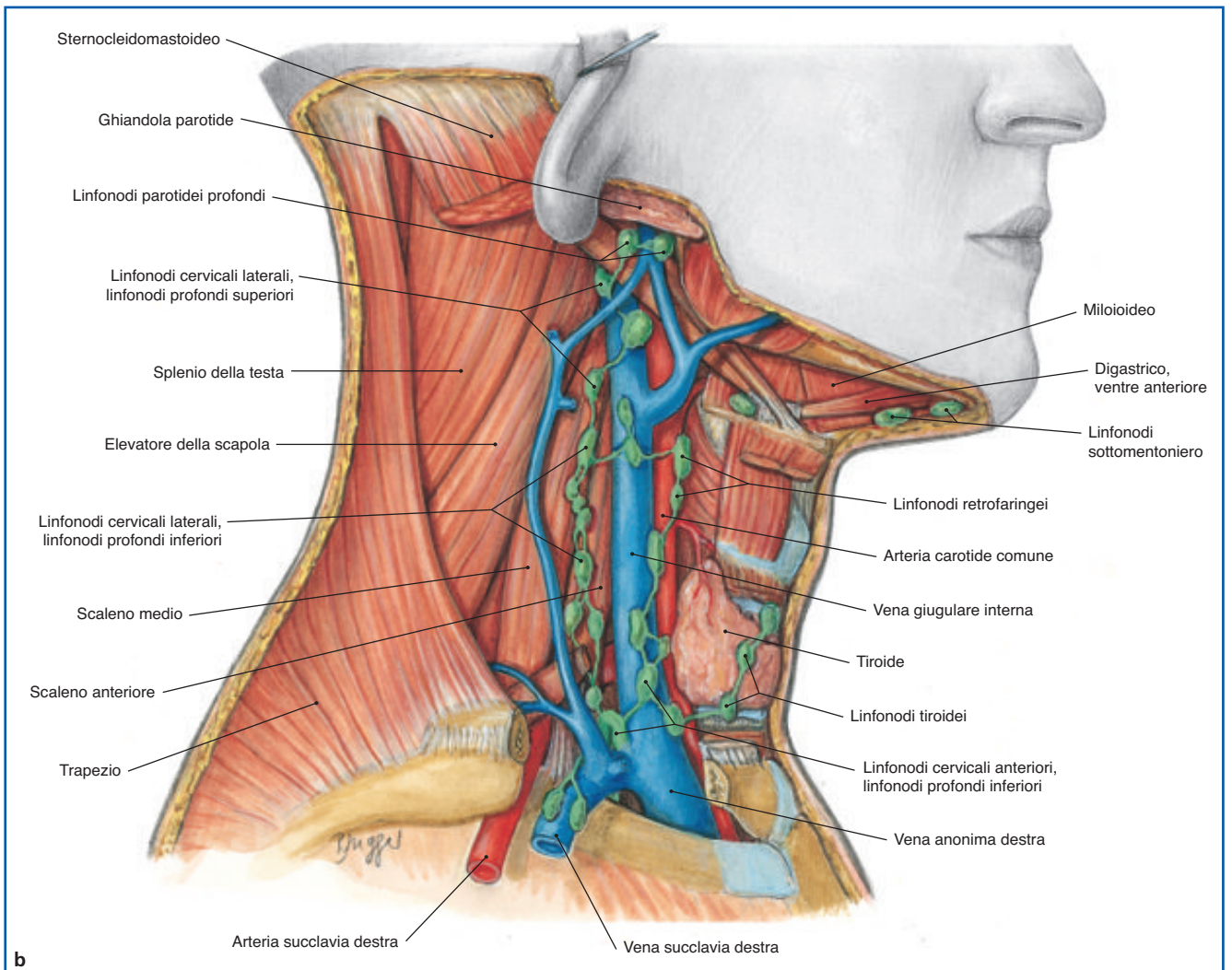
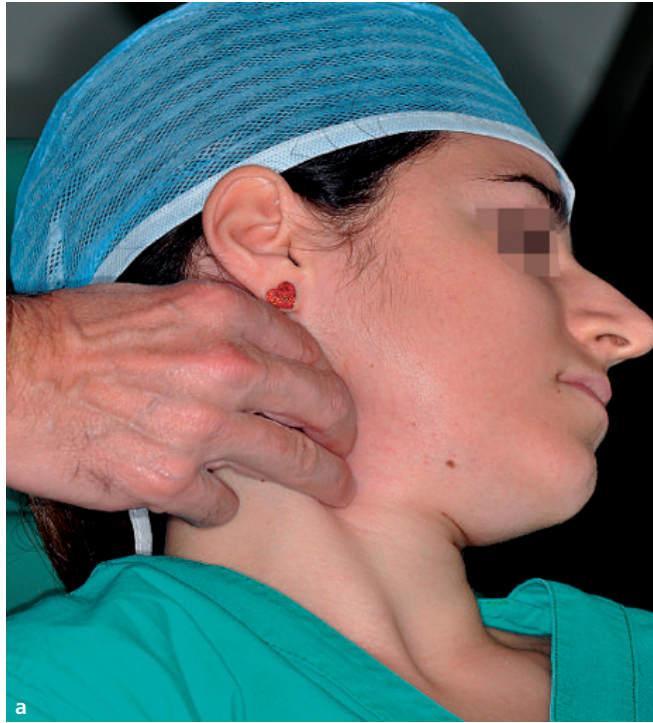**Fig. 1.3** Palpazione bimanuale della guancia.

**Fig. 1.4** Palpazione della loggia sottomandibolare.



La *palpazione intraorale* fornisce utili elementi per valutare l'estensione di una lesione, la consistenza dei tessuti, la dolorabilità alla compressione, la mobilità di una lesione rispetto ai piani circostanti, l'eventuale fuoriuscita di secreti da tragitti fistolosi, l'eventuale mobilità di elementi dentari ecc. La palpazione può essere eseguita con una o due mani: la palpazione bimanuale è tipicamente indicata per la valutazione dei tessuti molli della guancia e del pavimento orale (Fig. 1.3). Una sola mano, infatti, può determinare una dislocazione dei tessuti senza poter apprezzare lesioni contenute tra il piano mucoso intraorale e quello cutaneo. La *palpazione extraorale* è utile per valutare i segni di lesioni che si sviluppano verso i tegumenti esterni e per la valutazione delle stazioni linfonodali cervico-facciali (Figg. 1.4, 1.5a-b). La *percussione* è particolarmente utile per valutare eventuali patologie legate agli elementi dentari (lesioni endodontiche periapicali, lesioni parodontali ecc.).





**Fig. 1.5** a) Palpazione delle stazioni linfonodali della regione cervicale; b) disegno anatomico delle regioni del collo con evidenziazione delle principali stazioni linfonodali latero-cervicali (da *Sobotta Atlante di Anatomia Umana*. Elsevier, Milano, 2012).

## Esami radiografici

Le indagini radiografiche, pur non potendo consentire da sole una diagnosi completa di una qualsivoglia patologia, rivestono in chirurgia orale un'importanza fondamentale per una corretta valutazione della lesione da trattare e per la scelta di un adeguato piano di trattamento.

### Radiologia analogica e radiologia digitale

Le immagini radiografiche vengono prodotte quando un fascio di raggi X attraversa un solido (il corpo umano) e successivamente colpisce un supporto adeguato alla fissazione dell'immagine derivante da questo attraversamento. Per quanto riguarda la prima fase, cioè la produzione e l'emissione del fascio di raggi X, poco è cambiato nel corso degli anni; l'evoluzione è invece stata notevole per quanto riguarda la seconda fase, ovvero la fissazione delle immagini radiografiche su di un adeguato supporto. Tradizionalmente, infatti, le immagini venivano fissate su appositi supporti analogici, le pellicole radiografiche. All'aumentare della sensibilità della pellicola alle radiazioni diminuiva la dose radiante necessaria per ottenere un'immagine radiografica nitida: per questa ragione, già nella lunga "era analogica" della radiologia, l'evoluzione dei materiali (lastre) aveva portato a un deciso abbattimento delle dosi radianti rispetto agli albori della metodica. I vantaggi delle immagini analogiche risiedono essenzialmente nell'elevato livello di dettaglio ottenibile, mentre i limiti sono dovuti alla necessità di un processo di sviluppo (mediante camera oscura e liquidi di sviluppo/fissaggio inquinanti), alla necessità di stoccaggio degli esami e all'impossibilità di applicare tecniche di post-processing alle immagini ottenute.

Per superare in parte i limiti dei supporti analogici sono quindi state studiate soluzioni alternative che sfruttassero il progresso della tecnologia nel campo dei rilevatori/sensori. Il primo passo è stato compiuto con l'introduzione dei sistemi ai fosfori, che rappresentano di fatto il ponte tra la radiologia analogica e quella digitale. Le **lastre ai fosfori**, infatti, somigliano fisicamente alle lastre analogiche ma presentano due *vantaggi* rispetto a queste:

- ogni lastra è utilizzabile più volte, poiché l'immagine fissata può essere cancellata e il supporto può essere impressionato nuovamente;
- il supporto ai fosfori non viene sviluppato come le lastre tradizionali, ma viene inserito in un apposito scanner che acquisisce l'immagine in formato digitale.

Questa metodica elimina la necessità di utilizzare una camera oscura e dei liquidi di sviluppo, oltre che la necessità di spazio per l'archiviazione delle lastre, poiché gli esami vengono digitalizzati dallo scanner e salvati direttamente su computer. Grazie a questa modalità di acquisizione e memorizzazione digitale, inoltre, le immagini ottenute possono essere modificate con appositi software di gestione delle immagini. Gli *svantaggi* di questa metodica risiedono però nel fatto che:

- i supporti ai fosfori non sono utilizzabili indefinitamente, poiché dopo diverse esposizioni conservano traccia delle immagini precedentemente impresse e vanno perciò sostituiti;
- è necessario un supporto esterno (il supporto ai fosfori) e un apposito scanner nel quale il supporto deve essere inserito per l'acquisizione.

I limiti della radiologia analogica e dei sistemi ai fosfori sono stati definitivamente superati con l'avvento della **strumentazione digitale** vera e propria, che consente di realizzare esami radiografici senza supporti e sistemi di acquisizione esterni. L'immagine viene infatti catturata da un sensore CCD (*Computed Coupled Device*) e direttamente trasferita ad un terminale informatico eliminando scanner e procedure di acquisizione, oltre che tempi di attesa. L'immagine così ottenuta è direttamente memorizzata e accessibile sul computer collegato all'apparecchio radiografico, e può essere trattata con tecniche di post-processing

utilizzando appositi software capaci di creare elaborazioni “ad hoc” utili per indagare le diverse situazioni anatomiche e/o patologiche. A questo proposito, esistono due categorie di software in grado di agire a due diversi livelli nel trattamento delle immagini:

- il primo livello è la semplice modifica dei parametri fondamentali dell'immagine acquisita, cioè la variazione della luminosità, del contrasto, della nitidezza, dell'esposizione ecc.;
- il secondo livello è rappresentato dalla possibilità di intervenire sulle immagini (in realtà, in questo caso, sulle serie di immagini) per creare proiezioni alternative a quella di acquisizione, elaborazioni tridimensionali delle aree acquisite ecc.

Ai *vantaggi* della radiologia digitale finora citati va aggiunto il più importante ai fini del bilancio dei costi biologici di questi esami, cioè quello della significativa riduzione dei tempi di esposizione necessari per ottenere l'immagine radiografica, ottenuta grazie alla maggiore sensibilità dei sensori CCD rispetto alle tradizionali pellicole. L'unico *svantaggio* degli esami digitali, peraltro oramai ridotto, è legato alla minor definizione delle immagini ottenute con questa metodica rispetto a quelle analogiche. In ragione però del fatto che i sensori digitali hanno beneficiato negli ultimi anni di notevoli progressi tecnologici, è facile ipotizzare che in tempi relativamente brevi saranno disponibili sensori capaci di acquisire immagini con la stessa definizione degli esami analogici.

Restano però due potenziali problemi legati all'acquisizione e alla gestione delle immagini digitali:

- la possibilità di modificare a piacimento gli esami radiologici comporta una grande responsabilità dal punto di vista medico-legale, ed è pertanto opportuno limitare le modifiche alla correzione di difetti dell'immagine che la rendano poco leggibile (errata esposizione, contrasto inadeguato ecc.) conservando però una copia dell'immagine originale;
- non tutti i software di post-processing delle immagini digitali disponibili sul mercato sono approvati dalle autorità competenti per l'utilizzo con immagini mediche a scopo diagnostico; per questa ragione è fondamentale utilizzare applicazioni certificate per lo scopo richiesto ed è scorretto oltre che pericoloso basare una diagnosi su elaborazioni effettuate con programmi non specificamente destinati all'uso in campo medico.

### Esami radiografici di uso comune in chirurgia orale

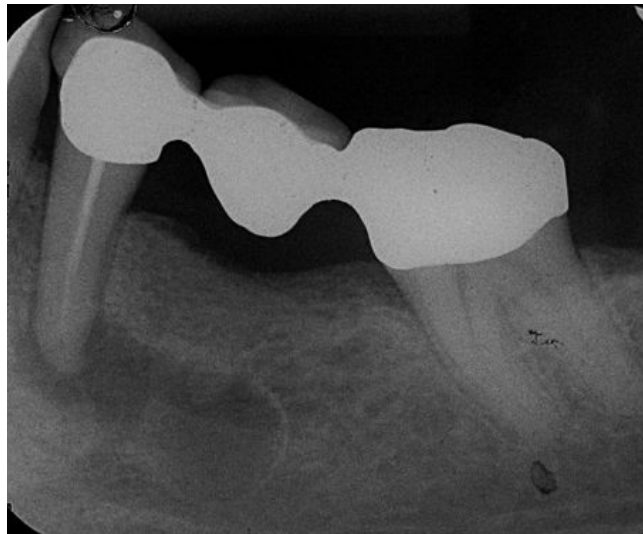Indipendentemente dal tipo di indagine radiografica che si intende adottare, la prima regola fondamentale è che questa deve essere in grado di visualizzare un'area più ampia di quella da analizzare, al fine di non lasciare al di fuori della zona indagata aree patologiche non visibili. La seconda regola è valutare sempre il rapporto tra costi biologici e benefici diagnostici ottenuti, cercando di limitare al massimo la quantità di radiazioni cui viene sottoposto il paziente. Per questa ragione è sempre opportuno valutare attentamente le evidenze cliniche e le necessità diagnostiche, al fine di seguire per ogni caso l'iter radiografico più appropriato. L'esame radiografico di più frequente utilizzo a livello ambulatoriale è la **radiografia endorale con posizionamento iuxtagingivale** (comunemente definita *endorale*), che risulta particolarmente adatta per la valutazione degli elementi dentari ed in generale per lesioni di limitata estensione che si sviluppano in prossimità della cresta alveolare delle arcate dentarie (Fig. 1.6). Pur presentando il limite delle ridotte dimensioni dell'area indagabile, ha il vantaggio di offrire un'elevata definizione e, se eseguita correttamente con l'apposito centratore, è praticamente esente da disproiezioni e distorsioni dimensionali e consente perciò di eseguire con precisione eventuali misurazioni.

La **radiografia endorale con posizionamento occlusale** dell'arcata superiore è invece indicata per valutare la posizione palatale o vestibolare di elementi dentari inclusi, mentre la radiografia occlusale della mandibola può essere indicata per valutare la posizione di elementi dentari inclusi di cui si voglia conoscere la posizione vestibolare o linguale, per la valutazione

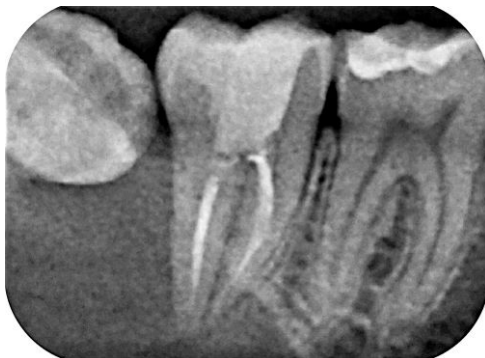
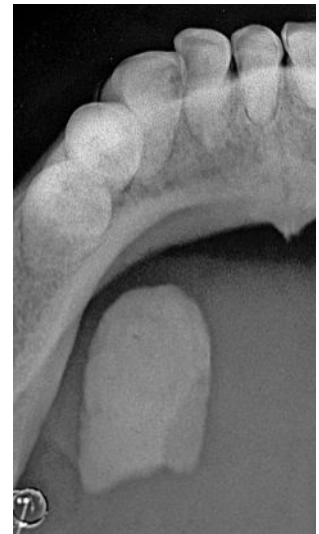
di neoformazioni radiopache delle corticali ossee linguali o vestibolari e per la valutazione di calcoli salivari quali quelli del dotto sottomandibolare (Fig. 1.7). Per quanto riguarda i pregi e i difetti di questo esame, vale quanto detto per le radiografie endorali, rispetto alle quali però le radiografie oclusali sono assai meno utilizzate a causa delle indicazioni più limitate. In tutti i casi in cui le radiografie endorali non permettono di visualizzare adeguatamente l'area da indagare (Fig. 1.8a), è opportuno ricorrere all'**ortopantomografia** delle arcate dentarie (radiografia panoramica), che offre una visione d'insieme del complesso maxillo-mandibolare consentendo di esaminare la morfologia della mandibola e del mascellare superiore e la posizione e la morfologia delle diverse strutture anatomiche quali il nervo alveolare inferiore, il seno mascellare, il pavimento nasale, gli elementi dentari in arcata, gli eventuali elementi inclusi, oltre ad altre patologie quali le lesioni radiotrasparenti o radiopache dei mascellari, come ad esempio cisti o tumori odontogeni (Fig. 1.8b). I principali limiti della radiografia panoramica sono legati alla non trascurabile (e spesso non misurabile) distorsione dimensionale dell'immagine radiografica (dovuta alla morfologia dei mascellari e quindi al procedimento di esecuzione del radiogramma) e alla sovrapposizione di strutture anatomiche che giacciono su piani diversi. Quest'ultimo è un limite intrinseco dovuto alla bidimensionalità dell'immagine e rende la lettura della radiografia panoramica più difficile ad un occhio non esperto.

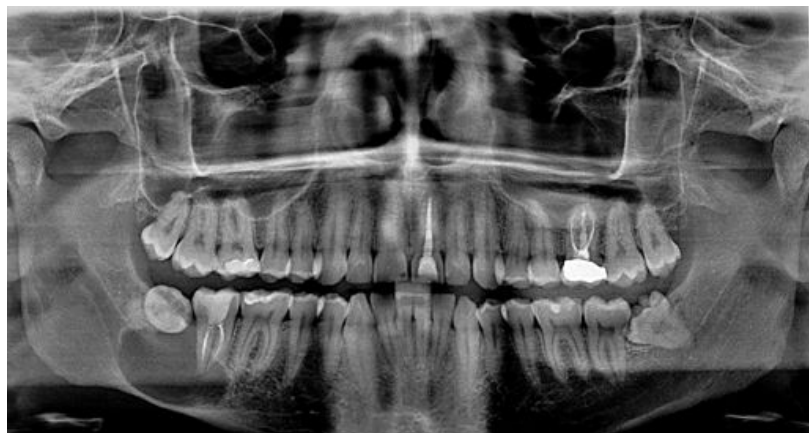**Fig. 1.6** Radiografia endorale che evidenzia una lesione radiotrasparente in corrispondenza dell'apice di 35.



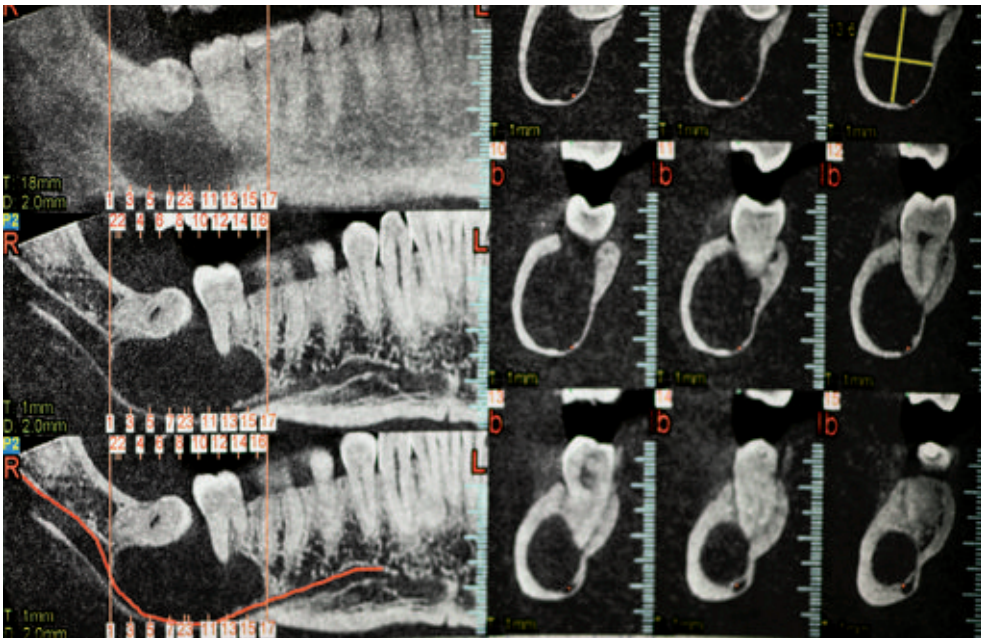
**Fig. 1.7** Radiografia oclusale che rileva la presenza di un calcolo salivare nel dotto sottomandibolare di sinistra.



**Fig. 1.8a** Radiografia endorale che evidenzia una lesione osteolitica in corrispondenza dell'elemento 48 semincluso; non è possibile tuttavia identificare i margini inferiori della lesione.



**Fig. 1.8b** Radiografia panoramica che evidenzia in modo più dettagliato i limiti della lesione su un piano bidimensionale; non è possibile invece definire lo sviluppo della lesione in senso antero-posteriore.



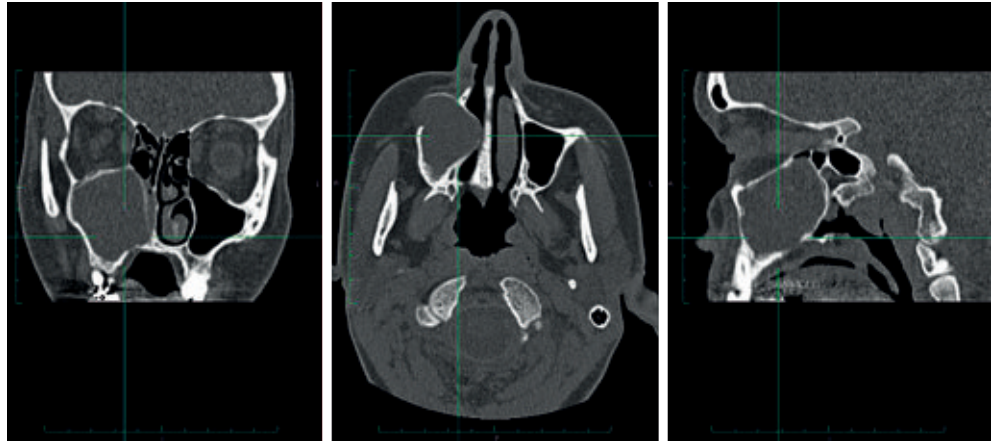
**Fig. 1.8c** Tomografia computerizzata che permette di valutare lo sviluppo e i limiti della lesione nei tre piani dello spazio.

Qualora siano necessarie maggiori informazioni, e in particolare una visione tridimensionale dei mascellari, l'indagine radiografica di elezione è la **tomografia computerizzata (TC)**, che ha soppiantato ormai da tempo altre indagini quali le stratigrafie (Fig. 1.8c). Pur parlando di tomografia computerizzata al singolare, le tipologie di TC sono in realtà tre, distinte dal metodo di acquisizione dell'immagine: esistono infatti le TC assiali, le TC spirali e le TC volumetriche. Indipendentemente dal metodo con cui vengono acquisite le immagini, il fattore che gioca il ruolo più importante nel rendere queste ultime adatte all'uso in chirurgia orale (come per qualunque altro utilizzo) è il software di gestione dei dati acquisiti dalla macchina. Per questa ragione si parla di TC dedicate, cioè l'insieme di una macchina e di un'applicazione studiata appositamente per l'odontoiatria e la chirurgia orale. Infatti, soltanto la TC volumetrica (**cone beam**) nasce dedicata all'esame dei mascellari, ma già da molti anni esistono software in grado di creare immagini adatte alle necessità della chirurgia orale partendo da TC assiali o da TC spirali. Si tratta dei cosiddetti **DentaScan**, che hanno finora supplito in modo più che adeguato alla mancanza di sistemi dedicati espressamente all'utilizzo in ambito odontoiatrico.

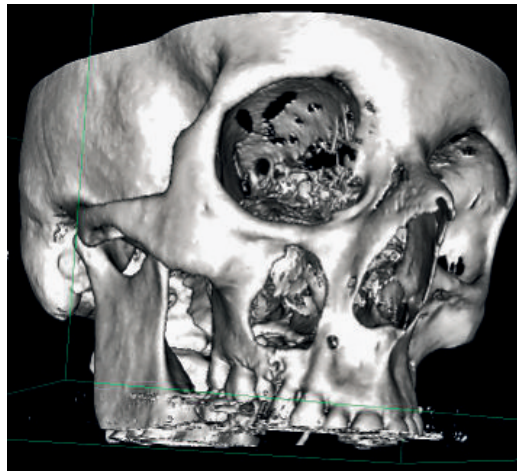
Il mondo delle applicazioni per la gestione delle immagini mediche ha però subito negli ultimi anni una notevole evoluzione e assistiamo oggi ad una notevole diffusione di software capaci di elaborazioni avanzate. Queste applicazioni non sono più solamente appannaggio dei grandi centri medici (ospedali, cliniche), ma sono disponibili per chiunque abbia la necessità di ottenere il maggior numero di informazioni diagnostiche da una tomografia computerizzata. Con questi programmi è possibile, ad esempio, riformattare l'immagine catturata dal sensore per visualizzarla in sezioni assiali, coronali o sagittali, così come in sezioni cosiddette **panorex** (che riproducono la visualizzazione dei mascellari tipica dell'ortopantomografia) (Fig. 1.9a). È inoltre possibile creare un modello tridimensionale tanto della componente ossea (Fig. 1.9b) quanto dei tessuti molli (Fig. 1.9c) sfruttando apposite funzioni di rendering: il modello tridimensionale può essere poi trattato con appositi filtri che ne modificano i colori, passando da tinte solide (bianco, nero, giallo ecc.) ad effetti fotorealistici fino a spettri di colori studiati per evidenziare una componente anatomica rispetto all'altra (filtri per evidenziare le densità ossee, i vasi, i tessuti molli ecc.) (Fig. 1.10a-b).

Ulteriori funzioni consentono di creare effetti di trasparenza che permettono di visualizzare con precisione dimensioni e orientamento di strutture radiopache o radiotrasparenti a loca-

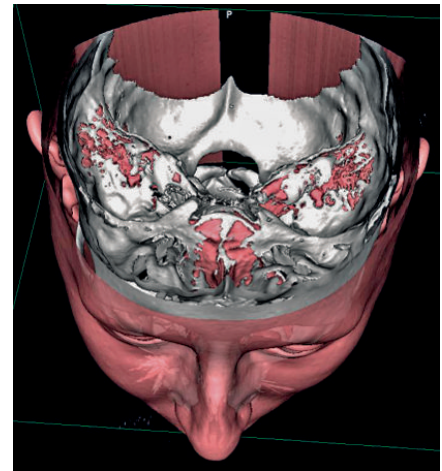




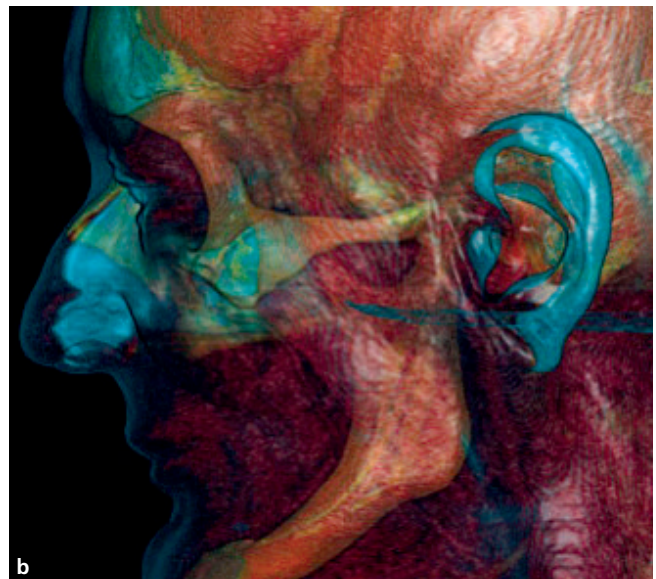
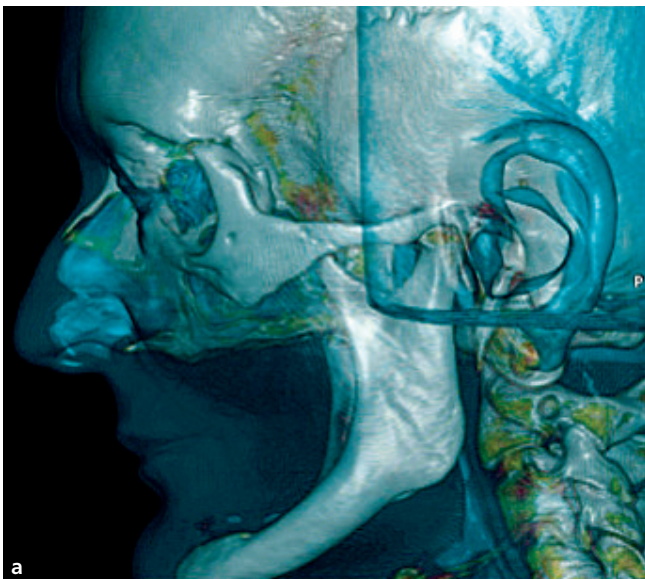
**Fig. 1.9a** Tomografia computerizzata. Sezioni coronali, assiali e sagittali del mascellare superiore che evidenziano un'estesa lesione cistica che occupa tutto il seno mascellare ed erode la parete laterale del naso e si appoggia sul piano orbitario inferiore.



**Fig. 1.9b** Ricostruzione tridimensionale della tomografia dello stesso paziente che evidenzia l'erosione della corticale vestibolare.

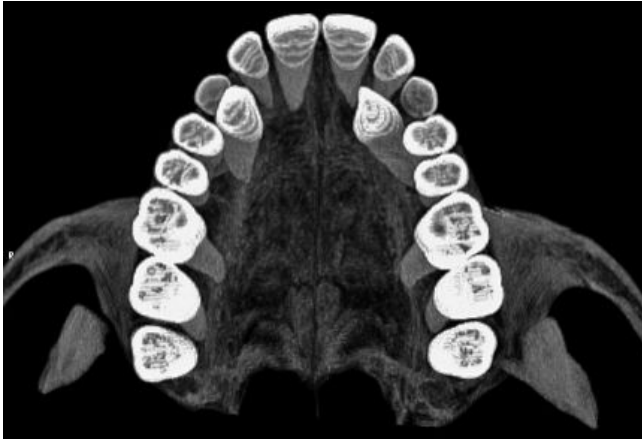

**Fig. 1.9c** Ricostruzione tridimensionale della tomografia dello stesso paziente comprendente anche i tessuti molli che appaiono tumefatti.




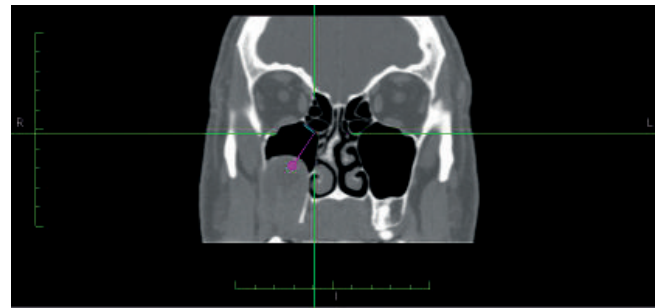
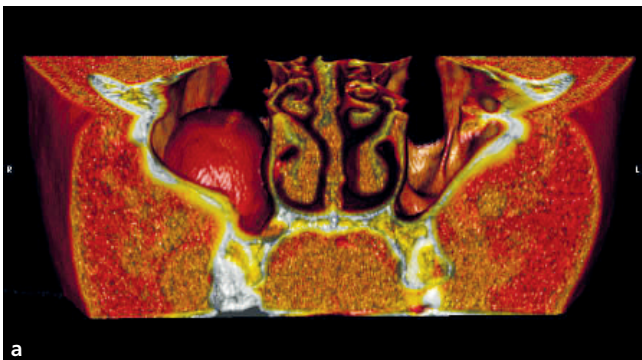
**Fig. 1.10a-b** Ricostruzione tridimensionale del volto con filtro attivato per evidenziare sia i tessuti duri che quelli molli.

lizzazione endossea (denti inclusi, cisti ecc.) (Fig. 1.11), mentre altre consentono di navigare all'interno delle strutture cave ricostruite tridimensionalmente (cavità nasali, seni paranasali, vasi, canali ossei) in una visione endoscopica virtuale (Fig. 1.12a-b). In ultimo, l'evoluzione tecnologica ed informatica ha consentito la realizzazione di applicazioni che sfruttano le immagini tomografiche e le relative ricostruzioni tridimensionali per la pianificazione degli interventi chirurgici e la realizzazione di dime chirurgiche che consentono l'esatta riproduzione nel campo operatorio del trattamento pianificato virtualmente: è il caso, nel campo della chirurgia orale, dei software dedicati all'implantologia computer-guidata (Fig. 1.13) e, più in generale nel campo della chirurgia oro-maxillo-facciale, dei software dedicati alla chirurgia ortognatica.



**Fig. 1.11** Ricostruzione del mascellare superiore che rileva l'inclusione palatina dei canini.

**Fig. 1.12a-b** Ricostruzione tridimensionale di una tomografia computerizzata con "navigazione" all'interno del seno mascellare la quale evidenzia una massa radiopaca che occupa il polo inferiore del seno.



**Fig. 1.13** Ricostruzione tridimensionale del mascellare superiore con simulazione della posizione degli impianti in un caso di implantologia computer-guidata.

Infine, anche se in chirurgia orale ambulatoriale le indicazioni sono ad oggi limitate, vale la pena ricordare che si stanno sviluppando metodiche (in particolare nel campo dell'implantologia) che consentono la navigazione intraoperatoria con la possibilità di visualizzare le strutture anatomiche di interesse durante un intervento chirurgico. Tipico esempio è la possibilità di verificare in tempo reale la preparazione di un sito implantare con il grande vantaggio di poter meglio prevenire eventuali danni a strutture anatomiche di rilievo quali il nervo alveolare inferiore o il seno mascellare.

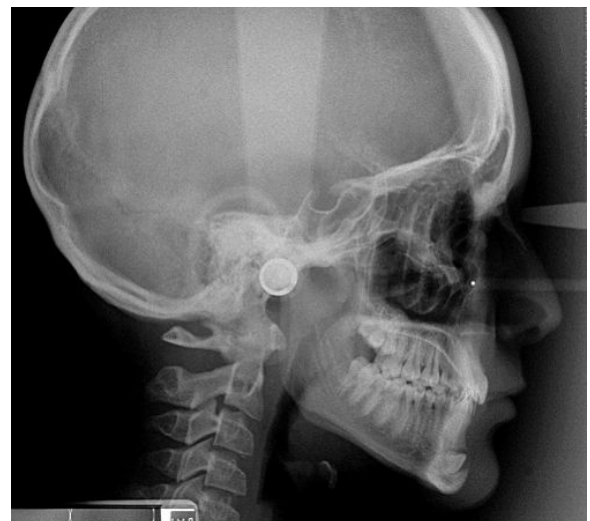### Indagini strumentali di uso meno frequente

Oltre a quelle viste finora, esistono poi indagini strumentali di uso meno frequente quali la teleradiografia del cranio, l'ecografia e la risonanza magnetica nucleare (RMN).

La **teleradiografia del cranio**, eseguita tipicamente in proiezione laterale, è un esame radiologico di utilizzo prettamente ortodontico che poco si presta alle necessità diagnostiche della chirurgia orale (tranne i casi di edentulia totale associata a grave atrofia che devono essere sottoposti a chirurgia ricostruttiva preimplantare o ai casi di chirurgia ortognatica per la correzione delle dismorfosi maxillo-mandibolari). È importante ricordare, tuttavia, che questa indagine, anche se non richiesta come prima scelta, può dare utili informazioni per la valutazione, ad esempio, della posizione di denti inclusi mascellari e mandibolari anteriori (canini, incisivi) (Fig. 1.14). È raro pertanto farne richiesta specifica, ma può essere utilizzata a questi scopi qualora già eseguita per altri motivi, come ad esempio lo studio cefalometrico a scopo ortodontico: si potrebbe così evitare una tomografia computerizzata per identificare la posizione linguale/vestibolare o palatale/vestibolare di un dente incluso.

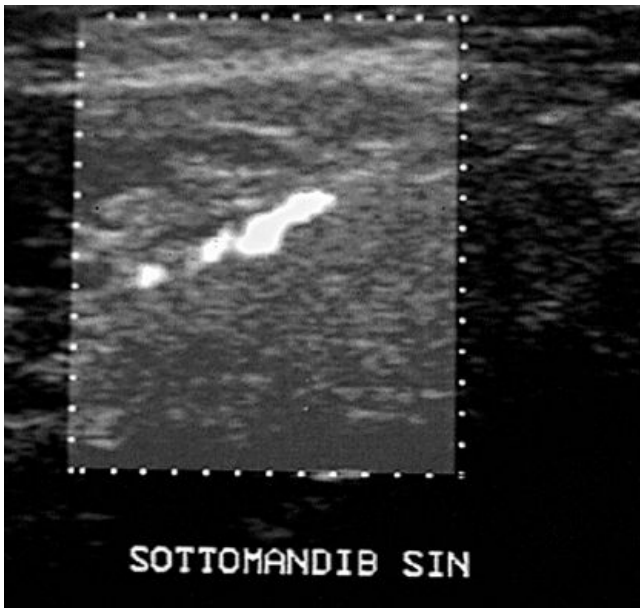
L'**ecografia** e la **RMN** sono invece esami in grado di consentire la valutazione di lesioni o alterazioni dei tessuti molli per le quali gli esami radiografici sopraelencati non possono offrire elementi utili alla diagnosi. Questi due esami non prevedono l'uso di raggi X o altre forme di radiazione: perciò, pur avendo un costo economico non irrilevante, non comportano di fatto alcun costo biologico. L'ecografia del distretto cervico-facciale può essere indicata, ad esempio, per l'identificazione di calcoli salivari, per l'analisi dinamica delle articolazioni temporo-mandibolari, per la valutazione delle neoformazioni che si sviluppano nel contesto del pavimento orale, all'interno delle ghiandole salivari ecc. (Fig. 1.15).

La RMN è invece particolarmente indicata per la valutazione tridimensionale di lesioni, malformazioni e neoformazioni dei tessuti molli del cavo orale e del distretto cervico-cefalico e per lo studio statico delle articolazioni temporo-mandibolari e del menisco articolare. L'unica controindicazione a questo esame è la presenza di parti metalliche all'interno del cavo orale (Fig. 1.16).

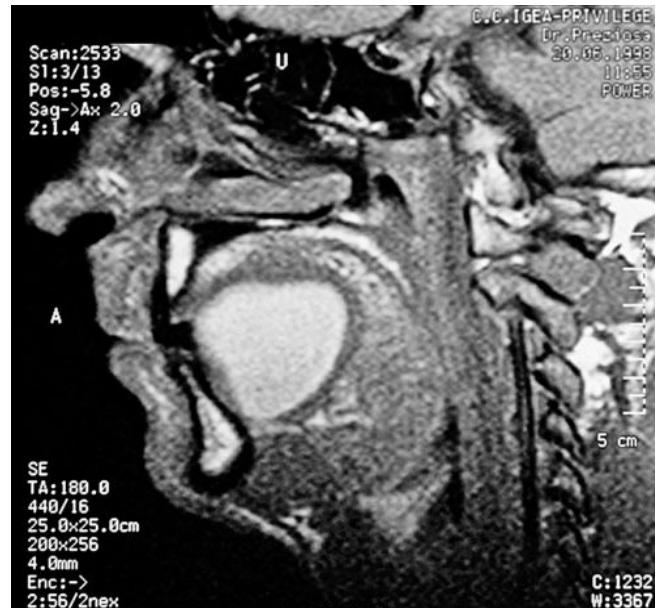

**Fig. 1.14** Teleradiografia del cranio in proiezione laterale dove si nota un'incisione del canino inferiore.





**Fig. 1.15** Ecografia del pavimento orale che evidenzia la presenza di una struttura iperecogena riferibile a calcolo a livello del pavimento orale.



**Fig. 1.16** Risonanza magnetica del massiccio facciale che evidenzia un'estesa cisti disembrionogenetica del pavimento orale.

### Iter radiodiagnostico

Il corretto iter radiodiagnostico è quello che prevede un adeguato bilancio tra le necessità diagnostiche e i costi biologici ed economici degli esami prescritti. Al fine di ridurre le dosi radianti cui il paziente viene sottoposto, è possibile seguire una serie di semplici regole:

- verificare se il paziente abbia eseguito in tempi ragionevolmente recenti un esame analogo (o che possa fornire informazioni simili) a quello che si intende prescrivere;
- valutare con attenzione l'estensione dell'area da indagare: se questa è di dimensioni ridotte e in posizione favorevole, l'esecuzione di una radiografia endorale è sufficiente a fornire le informazioni necessarie, eliminando così la necessità di ricorrere all'ortopantomografia; viceversa, se l'area è di dimensioni superiori al campo visualizzabile con una radiografia endorale, oppure si trova in posizione non raggiungibile con questa metodica, è corretto ricorrere direttamente alla radiografia panoramica. È infatti frequentemente inutile ricorrere alla radiografia endorale per valutare, ad esempio, elementi posteriori in inclusione ossea profonda, cisti a partenza dagli apici radicolari, aree da sottoporre a rialzo del seno mascellare ecc.: facilmente, infatti, l'immagine che si ottiene è incompleta e non consente di visualizzare per intero l'area da indagare, rendendo necessario il ricorso ad ulteriori esami radiologici;
- qualora sia necessario, ad esempio, conoscere la posizione vestibolo-palatale o vestibolo-linguale di un elemento incluso che non si trovi in stretta contiguità con strutture anatomiche nobili, è preferibile evitare il ricorso alla tomografia computerizzata in favore di una radiografia oclusale; la stessa informazione è ottenibile senza ulteriori esami qualora il paziente abbia eseguito per motivi ortodontici una teleradiografia del cranio in proiezione laterale;
- il ricorso alla tomografia computerizzata deve essere riservato alle situazioni in cui sia necessario conoscere con precisione i rapporti tra strutture e/o lesioni nelle tre dimensioni dello spazio. È però fondamentale tenere presente, specie in virtù della natura molto spesso elettiva degli interventi di chirurgia orale, che soltanto la tomografia computerizzata può fornire un'informazione completa e misurabile dell'area di intervento. Per questa ragione, ogni qualvolta si ravvisi la minima possibilità che queste informazioni possano determinare una differenza nel decorso e nell'esito di un intervento chirurgico, è fondamentale ricorrere a questa indagine.

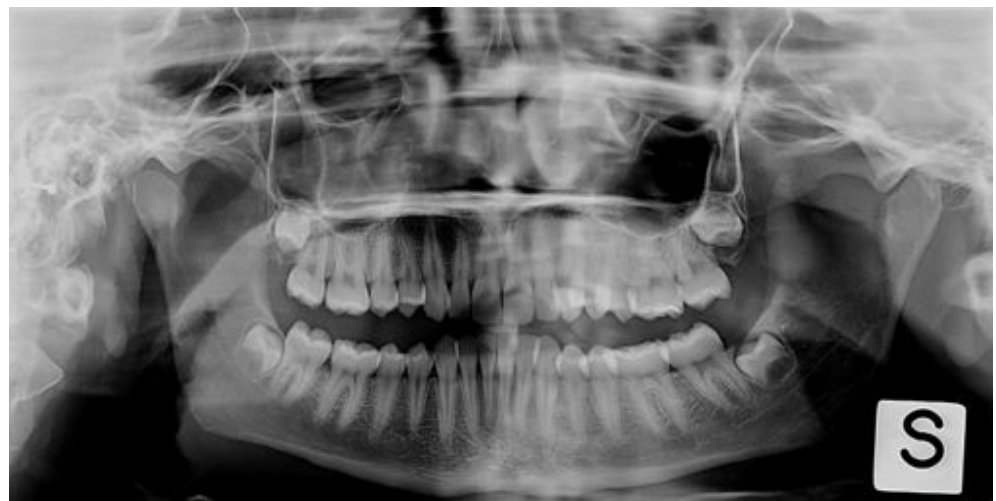L'obiettivo ultimo di queste semplici regole è riuscire ad ottenere tutte le informazioni diagnostiche necessarie per ogni situazione clinica esponendo il paziente alla più bassa dose di radiazioni possibile. È infatti scorretto prescrivere più esami radiografici del necessario o prescrivere esami che comportino una dose maggiore di radiazioni rispetto ad altri senza che ve ne sia bisogno, ma è altrettanto scorretto non prescrivere indagini necessarie ad un'adeguata pianificazione del trattamento chirurgico allo scopo di risparmiare radiazioni al paziente, perché, così facendo, si rischia di commettere errori di valutazione e si aumenta il rischio di complicanze.

### Interpretazione degli esami radiografici

Dopo aver selezionato e prescritto le indagini radiologiche più appropriate, la seconda fase fondamentale è la corretta interpretazione dei risultati di tali esami. La difficoltà nell'interpretazione è inversamente proporzionale alla nitidezza dell'immagine e direttamente proporzionale alle dimensioni dell'area indagata. Una radiografia endorale, ad esempio, mostra un'area molto piccola (spesso limitata a due o tre elementi dentari contigui) e, come già detto, ne dà un'immagine molto nitida: per queste ragioni, la radiografia endorale è l'esame di più semplice interpretazione. Viceversa, la radiografia panoramica mostra un'area estesa (entrambe le ossa mascellari, tutti gli elementi dentari, le cavità nasali, i seni mascellari, le articolazioni temporo-mandibolari, la base del cranio, le vertebre cervicali, lo ioide) e, in ragione del fatto che l'immagine viene catturata da un sensore/lastra che ruota intorno alla testa del paziente, risulta meno nitida, in particolar modo a causa della sovrapposizione di tutte le strutture ossee del cranio. Per queste ragioni, e in particolare per le zone con maggiore sovrapposizione di strutture anatomiche, la lettura può risultare più difficoltosa (Fig. 1.17).

La tomografia computerizzata è teoricamente l'indagine più precisa anche se la sua lettura, in particolare per clinici che la utilizzano raramente e in caso di indagini nelle aree non strettamente connesse ai processi alveolari, può risultare difficile. È comunque sempre necessario un apprendimento specifico nella lettura di questi esami, poiché non ci si può basare esclusivamente sui referti dei colleghi radiologi per fare diagnosi e pianificare interventi chirurgici.

Oltre a caratteristiche peculiari delle singole indagini radiologiche, un fattore di ulteriore difficoltà nell'interpretazione può essere rappresentato da un'imperfetta realizzazione dell'esame.



**Fig. 1.17** Ortopantomografia delle arcate dentarie che rileva l'inclusione dei terzi molari.

Gli errori in tal senso possono dipendere da un errato posizionamento della lastra/sensore o del paziente, da errate impostazioni dei parametri sulla macchina (tempi di esposizione, angoli di incidenza del fascio di raggi ecc.), dalla mancata rimozione di parti metalliche dalla zona da esaminare e, soltanto nel caso di radiografie eseguite con metodica analogica, errori nella fase di sviluppo della lastra.

Errori dovuti all'errata posizione del sensore/lastra possono determinare sproiezioni nell'immagine finale, dando l'impressione che le strutture abbiano dimensioni e posizioni diverse da quelle reali. In alcuni casi, anche un errato posizionamento del paziente può portare a sproiezioni nell'immagine, oppure può determinare artefatti radiografici che rendono difficile o impossibile l'interpretazione dell'immagine o di alcune sue parti (ad esempio, l'arco nero dovuto all'aria intrappolata sul palato che, nella radiografia panoramica, è determinato dall'errata posizione della lingua del paziente ed impedisce spesso di valutare adeguatamente il mascellare superiore). Errori nell'impostazione dei parametri sulle macchine possono determinare sovraesposizione o sottoesposizione delle immagini causando una perdita di dettaglio variabile a seconda dell'entità dell'errore, oppure (in particolare nelle tomografie computerizzate) e possono portare a deformazione delle immagini che può risultare amplificata qualora le immagini stesse vengano sottoposte a post-processing con software dedicati. La mancata rimozione di parti metalliche dal cavo orale (protesi parziali rimovibili, piercing alla lingua), dal collo, dalle labbra, dal naso e dalle orecchie (collane, piercing, orecchini) può dar luogo, come detto, a ombre di trasporto (nelle ortopantomografie) o a fenomeni di scattering (emissione di radiazioni secondarie, nelle tomografie computerizzate) che possono rendere parzialmente o totalmente illeggibili alcune parti dell'immagine. Infine, errori nello sviluppo delle lastre possono determinare scolorimento parziale o completo dell'immagine, sottoesposizione di grado variabile (fino a dare una lastra completamente nera) o macchie sulla superficie della lastra stessa.

## Ipotesi diagnostica

Le informazioni cliniche e radiografiche raccolte sono nella maggior parte dei casi sufficienti a formulare una prima ipotesi diagnostica. È bene ricordare che non sempre segni e sintomi sono specifici per ciascun tipo di patologia (segni patognomonici). È pertanto necessario considerare sempre, per i segni e sintomi rilevati, altre possibili cause che devono essere poste in diagnosi differenziale con il sospetto principale. In caso di neoplasie, quali ad esempio le cisti o i tumori benigni odontogeni e non odontogeni, la diagnosi di certezza può essere ottenuta solo con l'esame istologico del reperto patologico asportato.

## Valutazione dello stato di salute generale del paziente (anamnesi patologica remota) ed eventuale richiesta di ulteriori esami

Una volta stabilita la diagnosi presuntiva e prima di procedere alla pianificazione dell'intervento, il paziente deve essere valutato dal punto di vista generale.

Questa fase riveste un'importanza fondamentale poiché il paziente, indipendentemente dalla patologia locale presente, per essere sottoposto ad un intervento chirurgico (in particolare in ambito ambulatoriale) deve essere in un buono stato di salute generale. Una compromissione sistemica, infatti, esporrebbe a possibili complicanze intraoperatorie e/o postoperatorie più o meno gravi. Il paziente deve essere pertanto interrogato in dettaglio per escludere patologie pregresse o in atto, che alcune volte non dichiara spontaneamente. Per semplificare la raccolta di informazioni e per cautelarsi anche da un punto di vista medico-legale, è buona norma far compilare al paziente, antecedentemente alla prima visita, una cartella clinica dove siano elencate tutte le principali patologie che possono costituire una controindicazione



**Cartella clinica per interventi in anestesia locale**

Data		
Cognome		Nome
Nato a	il	
Abitante a	Prov.	CAP
Via		
Tel. abitazione		Tel. cell.
Medico operatore		
Diagnosi		
Ha sofferto o soffre dei seguenti disturbi o malattie?		Specificare
1) Malattie dell'apparato respiratorio	no <input type="checkbox"/> sì <input type="checkbox"/>	.....
2) Malattie di cuore	no <input type="checkbox"/> sì <input type="checkbox"/>	.....
3) Malattie dell'apparato digerente	no <input type="checkbox"/> sì <input type="checkbox"/>	.....
4) Malattie genito-urinarie	no <input type="checkbox"/> sì <input type="checkbox"/>	.....
5) Diabete	no <input type="checkbox"/> sì <input type="checkbox"/>	.....
6) Emorragie	no <input type="checkbox"/> sì <input type="checkbox"/>	.....
7) Malattie allergiche	no <input type="checkbox"/> sì <input type="checkbox"/>	.....
8) Epatite	no <input type="checkbox"/> sì <input type="checkbox"/>	.....
9) Malattie del sistema nervoso	no <input type="checkbox"/> sì <input type="checkbox"/>	.....
10) Malattie psichiche (esaurimento nervoso ecc.)	no <input type="checkbox"/> sì <input type="checkbox"/>	.....
11) Incidenti in corso di anestesia	no <input type="checkbox"/> sì <input type="checkbox"/>	.....
12) Valori della pressione arteriosa.....		
13) Quali farmaci sta prendendo?.....		
14) È in gravidanza?	no <input type="checkbox"/> sì <input type="checkbox"/>	.....
15) Fuma?	no <input type="checkbox"/> sì <input type="checkbox"/>	.....
16) Beve alcolici?	no <input type="checkbox"/> sì <input type="checkbox"/>	.....
Luogo e data		Firma del paziente

all'intervento. Esula da questo testo una descrizione dettagliata delle patologie sistemiche che espongono a rischio il paziente e controindicano un intervento chirurgico. Verranno pertanto solo schematizzate le situazioni cliniche che controindicano l'intervento, rimandando a testi specialistici per maggiori dettagli (Tab. 1.1).

Se l'anamnesi evidenzia patologie che possono interferire con l'esecuzione di un intervento chirurgico, può essere necessario consultare il medico curante e/o far eseguire esami strumentali (radiografici e/o ematochimici) specifici.

Tab. 1.1 **Situazioni cliniche controindicanti l'intervento****DISTURBI CARDIOVASCOLARI****Insufficienza cardiaca congestizia***Problematiche connesse agli interventi chirurgici*

- Scompenso cardiaco intraoperatorio
- Infarto miocardico
- Arresto cardiaco
- Incidenti cerebro-vascolari
- Emorragie importanti

*Precauzioni odontoiatriche*

- Se il paziente è ben compensato:
  - programmare comunque interventi poco invasivi e di breve durata dopo consultazione con il medico curante
- Se il paziente è in terapia con digitale:
  - evitare la prescrizione di macrolidi o tetracicline (ne aumenterebbero l'effetto tossico)
  - evitare la somministrazione di adrenalina che può scatenare aritmie
- Se in terapia con anticoagulanti:
  - monitoraggio del tempo di protrombina ed eventuale adeguamento della terapia anticoagulante (sostituzione con calciparina)
- Se in terapia con diuretici:
  - limitare l'uso di adrenalina o di inibitori delle acetilcolinesterasi
- Se il paziente è scompensato:
  - consigliare consulto con un medico specialista ed evitare qualsiasi intervento elettivo che deve essere rinviato dopo correzione dello scompenso
  - per interventi di urgenza inviare il paziente in strutture protette (ospedali ecc.)

**Scompenso cardiaco***Problematiche connesse agli interventi chirurgici*

Vedi Insufficienza cardiaca congestizia

*Precauzioni odontoiatriche*

- Rinviare tutti gli interventi chirurgici elettivi a compensazione avvenuta
- Programmare solo interventi brevi e non invasivi
- Mantenere la poltrona con il paziente in posizione il più possibile eretta
- Se in terapia con digitale o con anticoagulanti vedi Insufficienza cardiaca congestizia

**Infarto miocardico***Problematiche connesse agli interventi chirurgici*

- Angina pectoris
- Recidiva di infarto
- Arresto cardiaco

*Precauzioni odontoiatriche*

- Nei primi sei mesi dopo l'infarto effettuare solo interventi d'urgenza in ambiente protetto
- Tutti gli interventi d'elezione devono essere rimandati dopo sei mesi e comunque dopo buona ripresa funzionale dell'attività miocardica (contattare a questo scopo il medico curante)
- In ambito ambulatoriale programmare appuntamenti brevi da effettuarsi in tarda mattinata o primo pomeriggio
- Monitoraggio dei segni vitali (controllo pressione arteriosa, frequenza cardiaca ecc.)

- Ridurre lo stress con ansiolitici
- Limitare l'uso di vasocostrittori: questo aspetto è tuttavia ancora controverso. La diminuzione di vasocostrittori limita l'effetto anestetico e la durata. L'insorgenza di dolore può scatenare la secrezione di adrenalina endogena con effetti paradossalmente più pericolosi rispetto alla somministrazione di adrenalina esogena
- Se il paziente assume anticoagulanti, antiaritmici, digitalici, vedi Insufficienza cardiaca congestizia

**Angina pectoris***Problematiche connesse agli interventi chirurgici*

- Attacco anginoso
- Aritmie
- Infarto miocardico acuto

*Precauzioni odontoiatriche*

- Se l'angina è di tipo stabile:
  - appuntamenti possibilmente brevi
  - ridurre lo stress con ansiolitici
  - limitare l'uso dei vasocostrittori
- Se l'angina è instabile:
  - rinviare gli interventi elettivi fino a stabilizzazione
  - inviare in ambiente protetto per interventi urgenti
  - consulto con il medico curante

**Iperensione arteriosa***Problematiche connesse agli interventi chirurgici*

- Attacco anginoso
- Eccessivo sanguinamento intraoperatorio
- Crisi ipertensiva

*Precauzioni odontoiatriche*

I valori a rischio sono rappresentati da una pressione diastolica >105 mmHg ed una pressione sistolica >200 mmHg

- In caso di valori pressori diastolici e sistolici >105 e 200 mmHg rispettivamente:
  - inviare i pazienti in strutture protette per interventi urgenti
  - rinviare fino a riduzione pressoria gli interventi elettivi
- In caso di ipertensione con valori diastolici e sistolici <105 e 200 mmHg rispettivamente:
  - limitare l'uso del vasocostrittore
  - evitare sedute lunghe
  - usare eventualmente ansiolitici
  - rialzare il paziente a fine seduta lentamente per evitare ipotensione posturale

**Anomalie congenite cardiache e valvulopatie acquisite***Problematiche connesse agli interventi chirurgici*

- Rischio di endocardite batterica

*Precauzioni odontoiatriche*

- Copertura antibiotica con 2 g di amoxicillina per os 1 ora prima dell'intervento oppure 2 g ev o im 30 minuti prima dell'intervento
- In pazienti allergici: 600 mg di clindamicina per os 1 ora prima dell'intervento

**Coagulopatie congenite***Problematiche connesse agli interventi chirurgici*

- Sanguinamento prolungato

(segue)

Tab. 1.1 **Situazioni cliniche controindicanti l'intervento (seguito)***Precauzioni odontoiatriche*

- Test della coagulazione preoperatori
- Consulto con il curante
- Evitare tutti i farmaci che ritardano l'aggregazione piastrinica (salicilati, farmaci antinfiammatori non steroidei ecc.)
- Inviare in strutture protette
- Compensare i fattori della coagulazione mancanti

**DIABETE***Problematiche connesse agli interventi chirurgici*

- Ritardo di guarigione delle ferite chirurgiche
- Aumentato rischio di infezione
- Crisi ipoglicemica

*Precauzioni odontoiatriche*

- In caso di diabete scompensato:
  - invio in strutture protette per interventi urgenti e rinvio per le procedure elettive fino a compenso ottenuto
- In caso di diabete compensato:
  - profilassi antibiotica da cominciare preoperatoriamente
  - tenere a portata di mano soluzioni glucosate da somministrare in caso di crisi ipoglicemica

**GRAVIDANZA***Problematiche connesse agli interventi chirurgici*

- Assunzione di farmaci che possono interferire con l'embriogenesi
- L'uso di adrenalina nell'anestesia può causare ischemia placentare ed ipossia fetale

*Precauzioni odontoiatriche*

- Interventi semplici con anestesia senza vasocostrittore possono essere eseguiti senza restrizioni, in particolare se urgenti
- Interventi elettivi da rinviare a fine gravidanza

**EPATOPATIE****Cirrosi***Problematiche connesse agli interventi chirurgici*

- Alterato metabolismo dei farmaci
- Sanguinamento prolungato da alterata sintesi dei fattori della coagulazione

*Precauzioni odontoiatriche*

- Controllo test di coagulazione
- Compensazione con vitamina K, piastrine, plasma
- Evitare i farmaci che vengono catabolizzati per via epatica
- Invio presso strutture protette

**Epatite***Problematiche connesse agli interventi chirurgici*

- Alterato metabolismo dei farmaci
- Sanguinamento prolungato da alterata sintesi dei fattori della coagulazione

*Precauzioni odontoiatriche*

- Controllo test di coagulazione
- Protezione operatore ed assistenti dal contagio
- Compensazione con vitamina K, piastrine, plasma
- Evitare i farmaci che vengono catabolizzati per via epatica
- Invio presso strutture protette

**NEFROPATIE***Problematiche connesse agli interventi chirurgici*

- Anemizzazione, sanguinamento protratto, crisi ipertensiva, endoarterite batterica

*Precauzioni odontoiatriche*

- Controllo preoperatorio di pressione e fattori della coagulazione
- Copertura antibiotica (eritromicina o clindamicina)
- Trattamento ambulatoriale solo per interventi semplici nelle forme non scompenstate
- Evitare i farmaci che vengono catabolizzati per via renale
- Interventi complessi in strutture protette

**IPOTIROIDISMO***Problematiche connesse agli interventi chirurgici*

- Coma ipotiroideo nelle forme scompenstate (bradicardia, ipotermia, ipotensione, crisi convulsive)

*Precauzioni odontoiatriche*

- Test di funzionalità tiroidea e consulto endocrinologico
- Evitare ansiolitici
- Solo interventi semplici ambulatoriali
- Inviare in strutture protette
- Somministrare idrocortisone 100-300 mg in caso di sintomi da ipotiroidismo acuto

**IPERTIROIDISMO***Problematiche connesse agli interventi chirurgici*

- Crisi tireotossica nell'ipertiroidismo non compensato (dolori addominali, ottundimento del sensorio, tachicardia, ipertermia)

*Precauzioni odontoiatriche*

- Test di funzionalità tiroidea e consulto endocrinologico
- Non usare adrenalina
- Nelle forme scompenstate inviare in strutture protette
- Copertura antibiotica

**ALLERGIA***Problematiche connesse agli interventi chirurgici*

Crisi anafilattica (prurito e orticaria, nausea e vomito, edema palato molle e faringe-laringe, tachicardia e/o aritmie, ipotensione, tachipnea, broncospasmo, coma)

*Precauzioni odontoiatriche*

- Identificazione dei pazienti e dei fattori di rischio
- Consulto con il curante
- Invio presso strutture protette in caso di incidente:
  - Paziente supino
  - Adrenalina 0,5 ml soluzione 1:1000 im o sottocute
  - Assistenza respiratoria

**ALTERAZIONI DEL SISTEMA IMMUNITARIO****AIDS (positività antigene HIV in assenza di sintomi)***Problematiche connesse agli interventi chirurgici*

- Possibilità di trasmissione dell'infezione al personale sanitario e in maniera crociata ai pazienti

*Precauzioni odontoiatriche*

- Tutte quelle connesse alla prevenzione delle infezioni crociate

(segue)



Tab. 1.1 **Situazioni cliniche controindicanti l'intervento (seguito)****AIDS (AIDS related complex, ARC)***Problematiche connesse agli interventi chirurgici*

- Possibilità di trasmissione dell'infezione al personale sanitario e in maniera crociata ai pazienti
- I pazienti con ARC in fase avanzata possono essere trombocitopenici e/o avere immunodepressione significativa

*Precauzioni odontoiatriche*

- Tutte quelle connesse alla prevenzione delle infezioni crociate

**AIDS (fase conclamata)***Problematiche connesse agli interventi chirurgici*

- Maggiore suscettibilità a sviluppare infezioni secondarie all'atto chirurgico
- Maggiore tendenza al sanguinamento protratto a causa di trombocitopenia e alterazioni del processo coagulativo
- Possibilità di trasmissione dell'infezione al personale sanitario e in maniera crociata ai pazienti

*Precauzioni odontoiatriche*

- Valutazione della conta piastrinica e del tempo di sanguinamento:
- Adeguata copertura antibiotica postoperatoria (non è documentata la necessità di profilassi anche in pazienti con sostanziale compromissione immunitaria)
- Nei pazienti in fase avanzata o terminale è indicata l'esecuzione delle terapie più conservative possibili
- Tutte quelle connesse alla prevenzione delle infezioni crociate
- Trattamento in strutture protette

**Leucemie***Problematiche connesse agli interventi chirurgici*

- Maggiore suscettibilità alle infezioni postoperatorie
- Tendenza ad un maggiore e prolungato sanguinamento
- Rallentamento dei processi di guarigione

*Precauzioni odontoiatriche*

- Evitare trattamenti nei pazienti con malattia in fase acuta
- Accurata valutazione della conta piastrinica prima di ogni trattamento invasivo
- Considerare l'applicazione di un'adeguata profilassi antibiotica preoperatoria
- Nei pazienti in fase di remissione è possibile eseguire trattamenti routinari; è importante motivare il paziente al mantenimento di una buona igiene
- Indicato il trattamento in strutture protette

**Mieloma multiplo***Problematiche connesse agli interventi chirurgici*

- Maggiore suscettibilità alle infezioni postoperatorie sia per alterazioni immunitarie secondarie alla patologia che ad eventuale radio- e/o chemioterapia

- Tendenza ad un maggiore e prolungato sanguinamento per trombocitopenia e/o alterazione nella formazione del coagulo

*Precauzioni odontoiatriche*

- Attenta valutazione della conta piastrinica e del tempo di sanguinamento; considerare nelle terapie invasive il rischio aumentato di complicanze infettive secondarie
- Nei pazienti con quadro stabilizzato è possibile attuare terapie di elezione
- Nei pazienti terminali attuare esclusivamente terapie di supporto
- Indicato il trattamento in strutture protette

**Linfomi***Problematiche connesse agli interventi chirurgici*

- Suscettibilità a sviluppare infezioni postoperatorie
- I pazienti sottoposti a radioterapia della testa e del collo sono soggetti a sviluppare osteoradionecrosi

*Precauzioni odontoiatriche*

- Nei pazienti con quadro stabile è possibile effettuare terapie elettive, sempre in funzione della prognosi della patologia sistemica
- Valutazione della conta piastrinica e del tempo di sanguinamento
- Nei pazienti terminali attuare esclusivamente terapie di supporto
- Indicato il trattamento in strutture protette

**Insufficienza adreno-surrenalica***Problematiche connesse agli interventi chirurgici*

- Aumentata suscettibilità alle infezioni
- Difficoltà di guarigione dei tessuti
- Squilibri pressori
- Scarsa tolleranza allo stress

*Precauzioni odontoiatriche*

- In caso di interventi particolarmente invasivi e/o stressanti per il paziente è necessaria una valutazione per l'incremento dell'abituale terapia corticosteroidica sostitutiva
- Nelle forme non compensate è indicato il trattamento in strutture protette

**Pazienti irradiati***Problematiche connesse agli interventi chirurgici*

- Per dosaggi >48 Grey:
  - ritardo di guarigione delle ferite
  - aumentato rischio di infezione
  - osteoradionecrosi

*Precauzioni odontoiatriche*

- Solo procedure urgenti in strutture protette
- Antibioticoterapia
- Collutori a base di clorexidina
- Ossigenoterapia iperbarica

## Piano di trattamento e scelta del tipo di anestesia

Posta la diagnosi e valutato lo stato di salute del paziente, si può procedere alla programmazione dell'intervento vero e proprio. Questa fase prevede l'analisi di un'ulteriore serie di fattori, che devono essere valutati preoperatoriamente per ottimizzare il risultato finale e minimizzare i rischi. In particolare, questi fattori indirizzano la scelta del tipo di anestesia che può essere suddivisa in:

- anestesia locale;
- anestesia locale con premedicazione sedativa per os;
- anestesia locale con sedo-analgesia inalatoria (protossido di azoto);
- anestesia locale con sedazione endovenosa cosciente;
- anestesia generale.

I fattori che guidano la scelta dell'anestesia sono così schematizzabili:

- età del paziente;
- collaborazione del paziente e durata dell'intervento;
- tipo di patologia;
- sede della patologia e accessibilità del campo operatorio;
- esperienza dell'operatore.

### ● Età del paziente

L'età del paziente rappresenta un parametro molto importante e spesso trascurato nella valutazione preoperatoria. Mentre in un intervento in anestesia generale questo fattore può essere molto meno rilevante, nella pratica ambulatoriale – che si svolge in anestesia locale – l'età risulta determinante. Pur non potendo generalizzare, a causa della variabilità interindividuale, si tende a sconsigliare un intervento chirurgico prolungato e cruento al di sotto degli 8-9 anni per tre ragioni:

- la soglia di sopportazione del bambino è inferiore a quella dell'adulto;
- la collaborazione del piccolo paziente tende ad essere di durata minore;
- un'esperienza dolorosa, o comunque invasiva, può essere vissuta negativamente con il rischio di lasciare sequele odontofobiche poi difficili da risolvere.

### ● Collaborazione del paziente e durata dell'intervento

Il paziente deve essere interrogato su precedenti esperienze odontoiatriche per valutare il suo approccio psicologico ad una seduta operatoria. Un intervento di chirurgia orale, per quanto semplice, viene spesso vissuto più “drammaticamente” dal paziente rispetto alle comuni procedure odontoiatriche (necessità di preparazione di un campo operatorio, necessità di incisioni con bisturi, suture a fine intervento ecc.). Pur tenendo conto della notevole variabilità interindividuale di comportamento, possono essere date indicazioni di massima derivate dall'esperienza clinica. In soggetti normocollaboranti possono essere programmati – in anestesia locale e senza particolari problemi – interventi della durata compresa tra 60 e 90 minuti. Alcuni pazienti riescono a tollerare sedute più lunghe, ma bisogna tenere presente che, una volta iniziato, l'intervento deve essere completato nella stessa seduta e non può essere rinviato ad un appuntamento successivo, a differenza di altri trattamenti odontoiatrici (quali, ad esempio, l'odontoiatria conservativa o la protesi). Occorre pertanto sempre sovrastimare la durata dell'intervento piuttosto che il contrario, e questo può essere solo valutato soggettivamente dal singolo operatore in base alla propria esperienza. Interventi di durata maggiore dovrebbero essere sempre programmati con altre modalità anestesologiche (sedazione cosciente, anestesia generale).

In pazienti non collaboranti (odontofobici, agofobici, claustrofobici, portatori di handicap psico-fisici ecc.) è bene valutare una programmazione in ambiente protetto con modalità anestesologiche diverse dall'anestesia locale anche per interventi più semplici e di breve durata.

- **Tipo di patologia**

Il tipo di patologia può condizionare la scelta dell'ambiente operatorio, il tipo di anestesia e la durata dell'intervento, a parità di sede. A titolo esemplificativo, l'asportazione di un angioma della guancia, anche se posto in posizione favorevole, può determinare una profusa emorragia non sempre di facile gestione. In questi casi, l'intervento in anestesia locale può essere sconsigliabile.

- **Sede della patologia e accessibilità del campo operatorio**

La posizione del reperto patologico da asportare chirurgicamente deve essere valutata con grande attenzione. Interventi nei settori più posteriori del cavo orale, o comunque in zone di difficile accesso, possono non essere agevolmente effettuati in anestesia locale. Devono essere pertanto valutate preoperatoriamente accessibilità e/o apertura massima della bocca. Inoltre, una non trascurabile percentuale di pazienti presenta un accentuato riflesso faringeo: un qualunque stimolo in prossimità del palato molle o dei due terzi posteriori della lingua può provocare conati di vomito e rendere l'intervento irrealizzabile in anestesia locale.

Devono inoltre essere valutate con attenzione eventuali alterazioni funzionali delle articolazioni temporo-mandibolari: in questo caso è possibile che il paziente riesca a mantenere una sufficiente apertura della bocca solo per alcuni minuti. Inoltre, in seguito all'insorgere di dolore, il paziente potrebbe non essere più in grado di aprire la bocca a sufficienza, rendendo molto difficoltoso il completamento dell'intervento. In questi casi è bene programmare in anestesia locale solo interventi di breve durata e che non richiedano una grande apertura della bocca, come ad esempio gli interventi nei settori anteriori dei mascellari con approccio vestibolare.

- **Esperienza dell'operatore**

Una notevole esperienza dell'operatore si traduce quasi sempre in una riduzione dei tempi operatori ed in un minore traumatismo sui tessuti duri e molli. Operatori meno esperti possono necessitare di tempi più lunghi, che magari sono difficilmente sopportabili dal paziente. È buona regola pertanto sovrastimare sempre le difficoltà che si possono incontrare durante l'intervento e non pianificare in anestesia locale interventi complessi.

## Rapporto tra costi biologici e benefici ottenuti

Qualsiasi intervento chirurgico determina un trauma più o meno rilevante sui tessuti duri e/o molli del cavo orale; ciò necessita di una fase di riparazione che non sempre porta alla *restitutio ad integrum*. L'intervento presenta cioè un costo biologico che deve sempre essere confrontato preoperatoriamente con i benefici che si possono ottenere. Questo concetto – *primum non nocere* – è particolarmente valido in caso di interventi elettivi, che rappresentano spesso una parte rilevante in chirurgia orale. In assenza di sintomi e senza una valida giustificazione all'intervento, l'atto operatorio deve essere attentamente valutato. A titolo esemplificativo, l'avulsione di un dente del giudizio inferiore profondamente incluso e asintomatico, in rapporto con il canale alveolare inferiore, può lasciare come esito un'alterazione di sensibilità degli elementi dentari dell'emiarcata corrispondente, del labbro inferiore e della cute del mento. Il costo biologico in questo caso è troppo alto rispetto ai benefici ottenuti e il paziente ben difficilmente tollererà la menomazione subita, con possibili sequele medico-legali. Al contrario, l'avulsione di un dente del giudizio inferiore incluso associato ad esempio ad una cisti odontogena infetta, che ha eroso parte del corpo e del ramo mandibolare e ha provocato un'intensa sintomatologia dolorosa al paziente, anche se da un lato può lasciare gli stessi esiti neurologici, presenta dall'altro dei vantaggi (rimozione di una cisti che può continuare a svilupparsi, eliminazione dell'infezione e della sintomatologia associata) e la



necessità di intervenire. I costi biologici, in questo caso, possono essere considerati inferiori ai benefici ottenuti.

### Consenso informato all'intervento chirurgico

Prima di iniziare una qualunque procedura chirurgica, è fondamentale comunicare al paziente in modo chiaro e completo il risultato degli esami clinici e strumentali, la diagnosi raggiunta e il piano (o i piani) di trattamento che si intendono proporre per la risoluzione del problema clinico. È opportuno ricordare infatti che, indipendentemente dal valore medico-legale (sia intrinseco che in sede giudiziaria) del documento di consenso informato, ogni medico ha il preciso dovere di informare il paziente, con termini a questi comprensibili, sulle proprie condizioni e sulle possibilità di terapia. Il documento di consenso informato non rappresenta perciò solamente una tutela per il paziente e per il curante dal punto di vista legale, ma anche e soprattutto la formalizzazione di un patto di reciproca fiducia tra medico e paziente che dovrebbe sempre essere alla base di qualunque piano di cura.

Detto ciò, non esiste nei fatti una normativa univoca che definisca i dettagli tecnici relativi alla stesura e alla compilazione di un modulo di consenso informato: è però possibile seguire alcune regole che possono fungere da valide linee guida per giungere a un documento il più possibile chiaro e completo:

- il consenso, per essere considerato “informato”, deve essere comprensibile dal paziente. Per questa ragione, alla terminologia tecnica utilizzata per definire tutti gli aspetti della cura è necessario affiancare, ove necessario, una spiegazione in termini comuni, in modo tale che il paziente possa rileggere autonomamente il documento per valutarne il contenuto e le implicazioni cliniche di questo;
- è preferibile far compilare al paziente, di proprio pugno, la sezione anagrafica del documento, piuttosto che inserire i dati personali con il computer o con la grafia del medico. Questo rappresenta un elemento di responsabilizzazione del paziente e una prova che il paziente ha avuto in mano il documento e ha dovuto leggerlo per compilarne la parte riguardante i propri dati;
- nel documento non devono mancare le informazioni riguardanti le indagini strumentali eseguite per valutare la situazione clinica poiché, come già detto in precedenza (vedi sezione relativa alle indagini strumentali), queste hanno indicazioni specifiche e non sono esenti da costi biologici, oltre a rappresentare uno dei pilastri su cui si fonda la diagnosi e la scelta del piano di cura;
- è fondamentale indicare in modo molto chiaro la diagnosi alla quale si è pervenuti, che rappresenta la situazione clinica del paziente al momento della visita e di conseguenza il punto di partenza dell'intero percorso terapeutico;
- è quindi necessario riportare per esteso e in forma comprensibile al paziente: a) la descrizione del trattamento proposto per ottenere la risoluzione del quadro patologico o per migliorare la prognosi; b) le motivazioni che hanno determinato la scelta della terapia proposta e le eventuali alternative terapeutiche di pari efficacia (qualora ve ne siano);
- devono essere elencate eventuali terapie mediche, farmacologiche o chirurgiche da eseguire prima del trattamento proposto, in modo tale da garantire al paziente la completezza dell'informazione sui trattamenti necessari per la propria situazione clinica;
- di fondamentale importanza è riportare in modo chiaro e comprensibile al paziente le conseguenze inevitabili dell'intervento chirurgico e le possibili complicanze specifiche. Le conseguenze inevitabili sono quelle sequele postoperatorie comuni a tutti gli interventi chirurgici (ad esempio dolore, gonfiore, sanguinamento dalla ferita chirurgica nel postoperatorio) che non si verificano necessariamente, ma rappresentano una conseguenza normale in caso di intervento. Le complicanze, invece, sono eventi intra- o postopera-

**Consenso informato all'intervento**

Io sottoscritto/a \_\_\_\_\_ Nato/a il \_\_\_\_ / \_\_\_\_ / \_\_\_\_

Nazionalità \_\_\_\_\_ Lingua parlata \_\_\_\_\_

Dichiaro di essere stato/a informato/a dal Dottor \_\_\_\_\_

in modo comprensibile ed adeguato su:

- la mia situazione clinica attuale \_\_\_\_\_

- gli eventuali accertamenti consigliati per la diagnosi \_\_\_\_\_

- il trattamento medico o chirurgico consigliato per la guarigione o per migliorare la prognosi della malattia o per la correzione di una malformazione o deformità \_\_\_\_\_

- le alternative terapeutiche, a sostanziale parità di efficacia, e le ragioni che motivano l'intervento \_\_\_\_\_

- le eventuali terapie da effettuare prima dell'intervento chirurgico consigliato \_\_\_\_\_

- i benefici attesi dall'intervento \_\_\_\_\_

- i disagi, gli effetti indesiderati e le conseguenze inevitabili dell'intervento consigliato \_\_\_\_\_

- i possibili rischi e complicanze o limiti connessi all'intervento consigliato \_\_\_\_\_

- la possibilità di dover modificare o ampliare l'intervento così come già programmato ed autorizzato di fronte a situazioni impreviste al momento difficilmente prevedibili \_\_\_\_\_

- le prevedibili conseguenze della "non cura" \_\_\_\_\_

Preso atto della situazione illustrata chiedo ulteriori spiegazioni riguardo a \_\_\_\_\_

Io sottoscritto/a confermo di aver avuto risposte esaurienti dal Dottor \_\_\_\_\_ anche a tutti i quesiti e chiarimenti avanzati spontaneamente e di essere pienamente cosciente, consapevole e libero/a delle scelte che attengono la mia persona.

Preso atto della situazione illustrata dichiaro di [ACCETTARE] - [RIFIUTARE] con scelta attuale spontanea e consapevole la seguente procedura propostami.

La firma sottostante conferma che [il RIFIUTO della] - [il CONSENSO alla] procedura medica o chirurgica proposta è espresso dal sottoscritto/a in modo attuale, libero e consapevole, e che la presente documentazione è conforme all'andamento del colloquio/dei colloqui con il Dottor/i \_\_\_\_\_

Li \_\_\_\_\_ Firma del/della paziente \_\_\_\_\_

\_\_\_\_\_ Firma dei genitori \_\_\_\_\_

\_\_\_\_\_ Firma del tutore \_\_\_\_\_

\_\_\_\_\_ Firma dell'interprete \_\_\_\_\_

\_\_\_\_\_ Firma del medico \_\_\_\_\_

\_\_\_\_\_ Firma di eventuali testimoni \_\_\_\_\_

N. B. IL PAZIENTE CHE HA ESPRESSO IL PROPRIO CONSENSO È LIBERO DI RIFIUTARE LA PRESTAZIONE IN QUALSIASI MOMENTO

- tori occasionali legati al tipo o alla sede dell'intervento dei quali non si può escludere l'insorgenza (ematomi visibili, alterazioni morfologiche dei tessuti duri e/o molli, parestesia/anestesia transitoria o permanente, frattura ossea, fallimento dell'intervento ecc.). Ognuna delle sequele deve essere spiegata nel dettaglio al paziente nel momento in cui viene discussa la diagnosi e il piano di trattamento proposto, affinché il paziente sia a conoscenza tanto dei possibili vantaggi quanto di tutti i potenziali rischi legati alla cura della propria condizione;
- il paziente deve essere adeguatamente informato circa l'eventualità che si renda necessario ricorrere a variazioni del piano di cura proposto e le variazioni ipotizzabili devono essere illustrate in modo esaustivo;
  - è necessario informare il paziente sulle possibili conseguenze della mancata cura, in particolare riguardo alla degenerazione o all'aggravamento di quadri clinici francamente patologici o alla possibilità di modificazioni estetiche, funzionali o anatomiche derivanti dal mancato trattamento;
  - infine, sarebbe opportuno che il documento cartaceo finale che riporta tutte le informazioni citate fosse consegnato al paziente in data antecedente a quella dell'intervento; in questo modo il paziente ha la possibilità di rileggere autonomamente il documento più volte ed, eventualmente, esporre dubbi o incertezze al medico ed ottenere ulteriori spiegazioni.

## Bibliografia

- Chiapasco M. Manuale illustrato di Chirurgia Orale. 2<sup>a</sup> ed. Elsevier Masson, Milano 2007.
- DuBrul EL. Anatomia Orale di Sicher. Edi-Ermes, Milano 1988.
- Escoda CG, Aytés LB. Cirugía Bucal. In: Escoda CG, Micas MM, Tost AE, Albiol JG. Otras inclusiones dentarias. Mesiodens y otros supernumerarios. Ergon, Madrid 1999; 511-50.
- Kassab MM, Radmer TW, Glore JW, Visotcky A, Robertson J, Degroot B. A retrospective review of clinical international normalized ratio results and their implications. *J Am Dent Assoc* 2011 Nov; 142(11):1252-7.
- Paulsen F, Waschke J. Sobotta Atlante di Anatomia Umana. Elsevier, Milano 2012.
- Peterson LJ, Indresano AT, Marciani RD, Roser SM. Principles of oral and maxillofacial surgery. JB Lippincott Company, Philadelphia 1992.
- Sailer HF, Pajarola GF. Chirurgia Orale. Masson, Milano 1996.