

# Approccio clinico al paziente felino con disturbi cutanei

## Considerazioni generali

Nella pratica clinica è comune osservare pazienti dermatologici e la loro diagnosi e gestione può diventare molto frustrante. Questo è dovuto a una serie di fattori, tra cui la natura cronica della maggior parte dei disturbi cutanei, oltre al fatto che diverse manifestazioni dermatologiche possono sembrare molto simili a un occhio inesperto. Le lesioni primarie sono rapidamente sostituite da lesioni secondarie, meno specifiche, che forniscono un aiuto limitato nell'identificazione del problema.

**I clinici devono acquisire la massima familiarità con l'aspetto delle lesioni primarie e cercare, per quanto possibile, di identificarle su ogni paziente, annotandone distribuzione e caratteristiche.**

Un elenco dettagliato delle lesioni primarie è presentato più avanti con una definizione specifica per ogni tipo. Tuttavia, è importante comprendere che con il tempo e l'esperienza i clinici saranno in grado non solo di identificare lesioni primarie, ma anche alcune delle loro più ambigue caratteristiche. Per esempio, le pustole sono lesioni primarie, ma possono essere follicolari oppure presentarsi in forma più diffusa, tale da comprendere follicoli multipli. Tali grandi pustole, che comprendono i follicoli multipli, se riscontrate sulle orecchie o sulla faccia dei pazienti adulti fanno insorgere il sospetto di malattie come il pemfigo foliaceo, mentre le pustole follicolari singole sono più associate a malattie come la dermatofitosi o alle infezioni da *Staphylococcus* spp.

Il prurito è frequentemente riportato nei disturbi dermatologici, derivati sia da malattie sottostanti sia come conseguenza di infezioni sviluppatasi nel tempo. Le malattie primarie cutanee sono spesso complicate da infezioni secondarie, che esacerbano il prurito, quindi le manifestazioni cliniche potrebbero apparire ancora meno specifiche. Così, la maggior parte dei pazienti dermatologici può manifestare prurito a causa di infezioni,

anche se la malattia sottostante non è originariamente pruriginosa. Per tutte queste ragioni è molto importante che i veterinari valutino i casi clinici con un approccio sistemico, il quale assume particolare rilievo nei casi clinici cronici in cui i disturbi si sono accumulati nel tempo. Per questo motivo nella pratica clinica è opportuno all'inizio eseguire una terapia sintomatica ("trattare il trattabile"), per rivalutare successivamente il quadro clinico (lesioni cutanee e prurito). Ciò consente di escludere le patologie più comuni, diagnosticando e trattando le infezioni, per concentrarsi infine sul quadro clinico residuale.

Alcuni quadri dermatologici sono specifici dei felini. Spesso i gatti presentano manifestazioni cutanee, come la dermatite miliare o il complesso del granuloma eosinofilo, la cui insorgenza può essere favorita da diverse malattie sottostanti e non rappresentare una manifestazione di una specifica causa. Per questo motivo giungere a una diagnosi clinica di una di queste sindromi richiede un lavoro aggiuntivo, per capire che cosa abbia scatenato quella sindrome in quello specifico paziente.

I gatti eseguono il *grooming* (auto-toelettatura) apparandosi, dunque i proprietari potrebbero non essere a conoscenza del livello di prurito del proprio animale fino a quando esso non sia chiaramente manifesto; normalmente si dedicano al grooming quando sono soli, in condizioni di quiete e in assenza del proprietario. Quindi, nei casi di alopecia è importante valutare se la perdita del pelo è spontanea o autoindotta da eccessivo leccamento per la presenza di prurito. A tale scopo, l'esame delle punte dei peli è utile per identificare se si è verificato un trauma o meno.

Mentre gli specialisti di medicina interna possono affidarsi a esami di laboratorio per la conferma diagnostica di alcune malattie, nel campo della dermatologia ciò avviene raramente. Le informazioni più importanti non provengono da un test, ma da un'accurata anamnesi e da un attento esame obiettivo.

### Segnalamento e anamnesi

Il segnalamento e l'anamnesi sono cruciali in dermatologia e restringono significativamente l'elenco delle diagnosi differenziali, favorendo l'identificazione della causa delle alterazioni cutanee. Alcuni disturbi sono più comuni in specifici gruppi di età e associati ad alcuni stili di vita, mentre la progressione dei segni può aiutare a definire un intervallo probabilistico per le diverse diagnosi differenziali.

Per esempio, è improbabile che un gatto giovane con prurito abbia un linfoma cutaneo, ma è più a rischio di dermatofitosi, acariasi o allergia alle pulci o al cibo. La stagionalità del disordine in atto e la risposta alle terapie precedenti sono molto importanti. È poco probabile che la causa scatenante di un prurito stagionale abbia una componente alimentare significativa (a meno che i proprietari non cambino la dieta su base stagionale): è molto più verosimile che alla base vi sia un'allergia agli insetti o ambientale (per esempio, il polline). Un gatto che vaga per il quartiere e incontra gatti randagi è a maggior rischio di infestazione da pulci, dermatofiti, acari o di infezioni batteriche e micobatteriche rispetto a un gatto che trascorre la maggior parte del tempo in casa.

Quindi, anche se può sembrare dispendioso in termini di tempo chiedere informazioni relative al contatto con altri animali, allo stile di vita, alla risposta a trattamenti precedenti, alla stagionalità o a viaggi effettuati, le risposte a queste domande consentono di definire rapidamente (e senza costi eccessivi a carico del proprietario) la lista delle diagnosi differenziali, primo passo verso un buon esito prognostico. Per esempio, sarà difficile eradicare l'otocariasi in un gatto che vive in famiglia insieme ad altri gatti a meno di trattare contemporaneamente tutta la comunità. Allo stesso modo, il controllo dell'allergia alle pulci in un gatto sarà scarso se non saranno trattati per le pulci tutti gli animali domestici conviventi.

Un'anamnesi dietetica e di controllo delle pulci è indispensabile in tutti i casi in cui i gatti manifestano prurito, perché può aiutare il medico a selezionare un'alimentazione adeguata, ed eventualmente identificare se esistono lacune nel programma di controllo delle pulci. Questo è essenziale quando ci si occupa di dermatologia felina, perché non esistono repellenti per ectoparassiti veramente sicuri da essere applicati sui gatti e il controllo ambientale diventa pertanto cruciale.

La risposta alle terapie precedenti ci permette di ottenere informazioni sulla malattia sottostante. Alcune malattie per esempio rispondono ai glucocorticoidi, almeno inizialmente, mentre altre non lo sono. L'allergia alle pulci è tipicamente sensibile ai glucocorticoidi, (anche se l'efficacia di questa classe di farmaci diminuisce nelle terapie croniche), mentre il prurito causato da *Malassezia* risponde scarsamente ai glucocorticoidi. Perciò è utile sapere se il paziente ha risposto al trattamento con glucocorticoidi. Un altro esempio è la risposta agli antibiotici. In caso di piodermite la mancanza di risposta ad amoxicillina/acido clavulanico somministrati a regime posologico corretto indurrà il clinico a sospettare una antibiotico-resistenza e a prendere in considerazione un esame colturale e un antibiogramma.

Il trattamento antipulci impiegato può anche aiutare a escludere alcune diagnosi. Per esempio, un gatto in terapia con fluranaler per il controllo delle pulci è meno probabile che abbia *Demodex* spp., poiché questo è uno dei trattamenti più efficaci per tale acaro.

**Un'anamnesi accurata fornisce al clinico importanti indizi che favoriranno l'esecuzione di un più accurato esame obiettivo e consentiranno di attribuire il giusto ordine di importanza alle diagnosi differenziali.**

Mentre alcune domande sono standard, altre possono essere elaborate in base al livello di sospetto diagnostico e all'esperienza del clinico. Quindi nel tempo si svilupperanno sempre maggiori competenze su quali domande porre, perché non sempre i proprietari forniscono volontariamente le informazioni più determinanti.

### Esame obiettivo

L'approccio ai casi dermatologici deve essere sistematico. Una volta che sono state poste le domande sull'anamnesi, il paziente deve essere esaminato a fondo. L'esame obiettivo generale è associato alla visita dermatologica. Alcune malattie sono associate a segni sistemici, mentre altre producono segni a prevalente localizzazione cutanea. Per esempio, quando si esamina un gatto con dermatite crostosa è utile sapere se sono presenti anche segni sistemici quali la letargia e l'inappetenza. Se sono presenti segni sistemici,

## CONSIGLI UTILI

- È importante per il clinico riconoscere le lesioni primarie e secondarie.
- L'anamnesi, la presenza di prurito e la distribuzione delle lesioni sono tutti fattori importanti per stilare la lista delle diagnosi differenziali.
- Le lesioni primarie sono il diretto risultato della malattia sottostante, mentre le lesioni secondarie sono l'evoluzione delle stesse. Rilevare le lesioni e localizzarle e valutare la presenza di prurito e segni di malattia sistemica sono elementi essenziali per stilare la lista delle diagnosi differenziali.

le malattie autoimmuni (per es., pemfigo foliaceo) dovrebbero essere poste in alto nella lista delle diagnosi differenziali. Il ritrovamento di scaglie cutanee e alopecia in un paziente con un'anamnesi di perdita di peso e tachicardia deve porre l'ipertiroidismo al primo posto nella lista dei disturbi che causano alterazioni al processo di cheratinizzazione cutaneo. Allo stesso modo è importante sapere se un gatto con noduli fistolizzati e pannicolite ha un normale comportamento e un buon appetito. Infezioni da *Mycobacterium* spp. e *Nocardia* spp. possono essere clinicamente indistinguibili. Tuttavia, mentre il gatto con pannicolite micobatterica non mostra segni sistemici di malattia, a meno che non sia presente un'altra infezione secondaria, il gatto con *Nocardia* spp. mostra segni sistemici e non solo la malattia cutanea.

Come accennato in precedenza, durante la visita dermatologica è molto importante cercare le lesioni primarie che indirizzano verso la malattia primaria. Le lesioni cutanee si evolvono nel tempo e frequentemente possono apparire diverse da come erano originariamente.

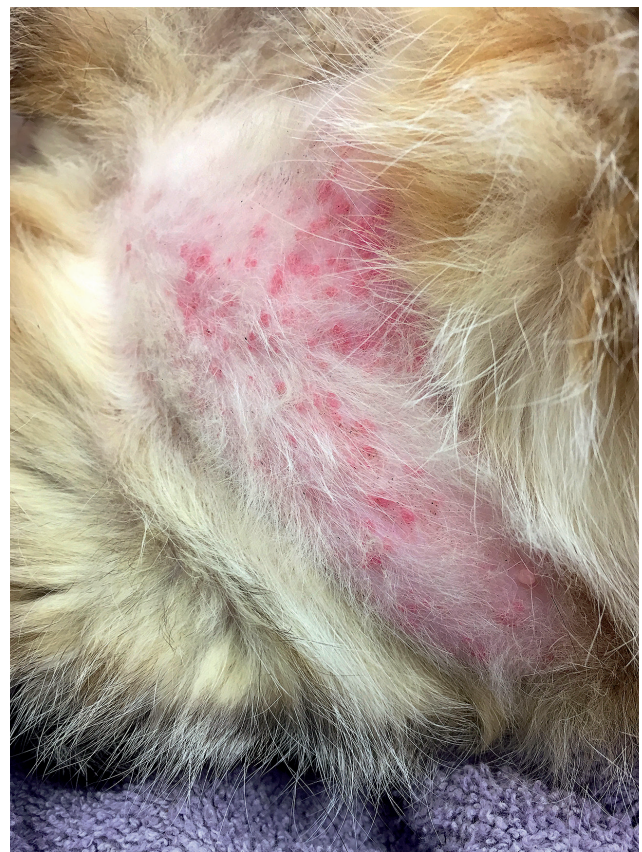Una visita clinica accurata e sistematica consente di rilevare e localizzare le lesioni primarie per cercare di formulare un elenco di diagnosi differenziali.

Infine, sappiamo che alcune malattie colpiscono specificamente alcune regioni del corpo. Quindi, in questo tipo di approccio clinico basato sulla manifestazione delle lesioni sarà posto l'accento anche sulla sede di comparsa della malattia.

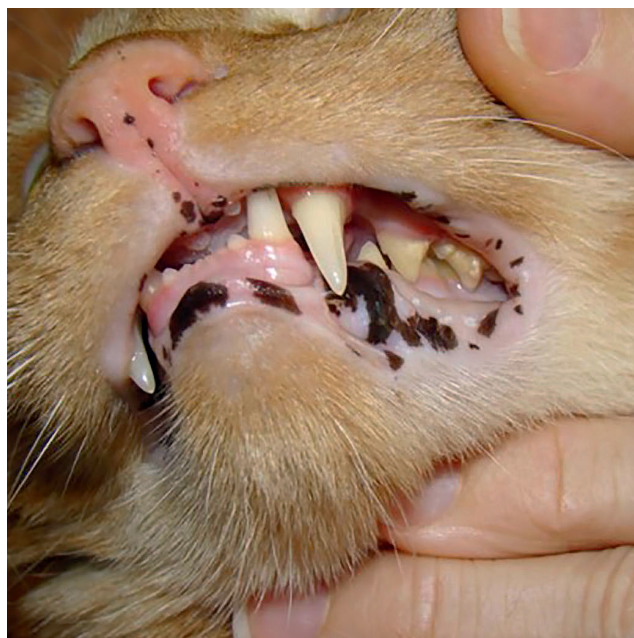
## LESIONI PRIMARIE

Le **macule** sono definite come aree cutanee, non rilevate, di diverso colore. Le macule possono essere eritematose (Fig. 1.1), emorragiche (ecchimosi), depigmentate o iperpigmentate (Fig. 1.2). Le macule eritematose sono di gran lunga il tipo più comune e possono essere collegate a disturbi allergici/infiammatori e a malattie neoplastiche. Le macule depigmentate sono generalmente associate sia a patologie in cui sono colpiti i melanociti sia nell'eventualità di interessamento della membrana basale. In questi casi all'esame istopatologico vi è evidenza di "incontinenza pigmentaria", vale a dire accumulo del pigmento nel derma. Questo determina depigmentazione di un'area cutanea. Le macule iperpigmentate possono manifestarsi in risposta a un processo infiammatorio cronico oppure essere di origine genetica, legate all'accumulo di melanociti in alcune zone.

Le **papule** sono rilievi cutanei circoscritti di diametro <1 cm (Fig. 1.1). Le papule sono sempre eritematose.



**Figura 1.1** Macule eritematose e papule in un gatto con allergia cutanea. Le macule sono piatte. Quando le lesioni papulari evolvono (al centro), si sviluppa un piccolo accumulo di materiale purulento giallo chiamato pustola.



**Figura 1.2** Macule iperpigmentate in un gatto rosso tigrato con lentigo.

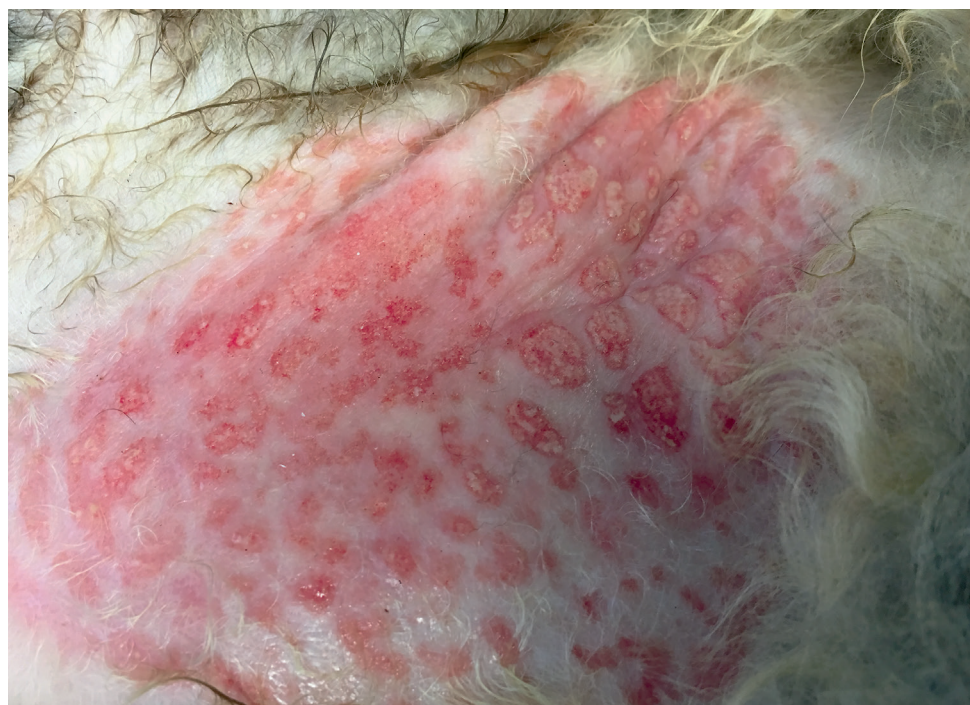Sono lesioni primarie molto comuni riscontrabili in numerose malattie dermatologiche. Le papule possono essere follicolari o non follicolari. Le papule non follicolari possono essere causate da acari o allergie, mentre le papule follicolari possono essere originate da dermatofiti, *Demodex* e *Staphylococcus* spp. Le comuni diagnosi differenziali per le papule sono indicate nella

**Tabella 1.1.** Sopra le papule si può formare una crosta, definita dermatite miliare, una presentazione comune nei gatti allergici. Le papule possono progredire verso le pustole, che tipicamente sono transitorie poiché si rompono facilmente. Il risultato finale è la presenza di scaglie e l'evoluzione dell'area interessata in una formazione circolare, bordata da tali scaglie, che prende il nome di collaretto epidermico.

**Placca** è il termine usato per descrivere una lesione solida, solitamente appiattita, spessa, più larga che alta (Fig. 1.3); è il risultato della coalescenza di più papule. Un esempio specifico di placche feline sono le placche eosinofile, lesioni molto pruriginose e associate a malattie allergiche. Una sede comune di localizzazione è l'area inguinale.

**TABELLA 1.1** Comuni diagnosi differenziali per la comparsa di papule

Follicolari	Non follicolari
<ul style="list-style-type: none"><li>• Dermatofitosi</li><li>• <i>Demodex cati</i></li><li>• <i>Staphylococcus</i> spp.</li></ul>	<ul style="list-style-type: none"><li>• Allergia alle pulci e al morso delle pulci</li><li>• Allergia da contatto</li><li>• Pemfigo foliaceo</li><li>• Eruzione da farmaci</li><li>• <i>Notoedres</i> spp.</li><li>• <i>Demodex gattoi</i></li></ul>

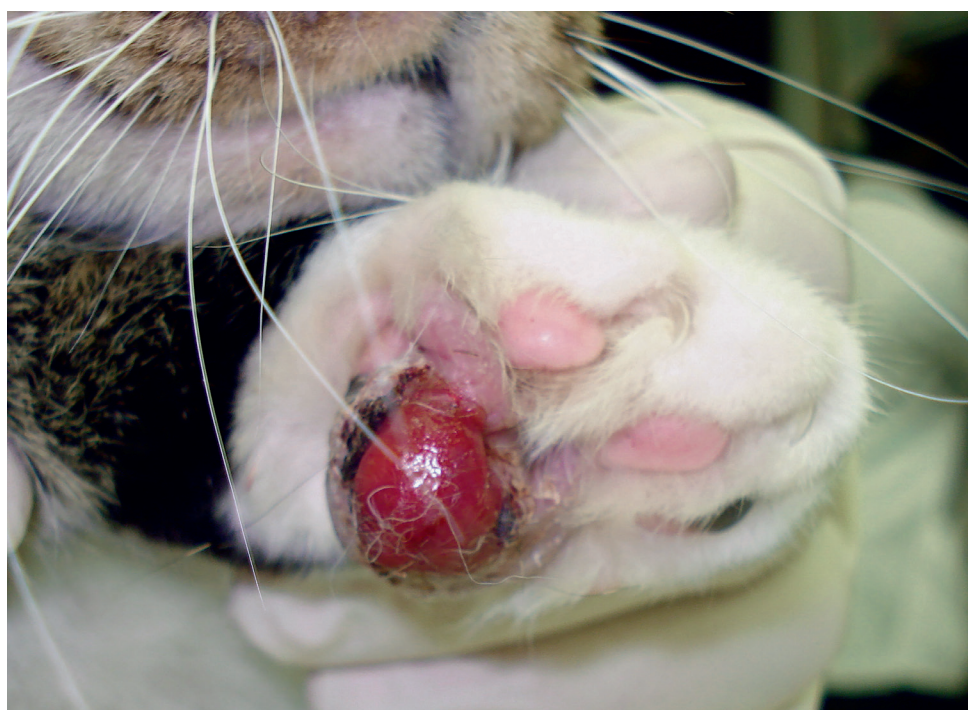

**Figura 1.3** Placche nettamente delimitate sull'addome di un gatto con grave allergia alle pulci. È anche riconoscibile un eritema generalizzato. Queste lesioni spesso sono presenti nella diagnosi clinica di placca eosinofila.

Le **pustole** sono definite come accumuli epidermici circoscritti di essudato purulento. Essi sono piuttosto transitori e rapidamente vengono sostituiti da lesioni secondarie come croste e collaretti epidermici. Le pustole possono contenere una varietà di cellule infiammatorie come neutrofili ed eosinofili. In alcuni casi possono essere presenti anche cellule acantolitiche (cellule epiteliali separate le une dalle altre a causa di malattie autoimmuni o per eccessiva infiltrazione di cellule infiammatorie nell'epidermide). È sempre utile eseguire

esami citologici da una pustola per ottenere informazioni sui tipi di cellule e sulla presenza di batteri.

I **noduli** sono lesioni circoscritte sollevate sull'epidermide (Fig. 1.4). Le possibili diagnosi differenziali per i noduli sono fornite nella **Tabella 1.2**. I noduli possono essere causati dall'accumulo di cellule infiammatorie o neoplastiche. È importante eseguire l'esame citologico dei noduli e considerare la possibilità di infezione ogni volta che viene rilevato un infiltrato piogranulomatoso.



**Figura 1.4** Esteso nodulo nel piede di un gatto con pododermatite plasmacellulare. In questo caso il nodulo è morbido e la superficie ulcerata.

**TABELLA 1.2** Comuni diagnosi differenziali per i noduli

Malattia	Esempi
<b>Infezioni batteriche</b>	<ul style="list-style-type: none"> <li>● Piodermite profonda stafilococcica</li> <li>● <i>Nocardia</i> spp.</li> <li>● Micobatteri atipici</li> <li>● Lebbra (meno comune)</li> </ul>
<b>Infezioni fungine</b>	<ul style="list-style-type: none"> <li>● Pseudomicetoma (causato da <i>Microsporium canis</i>)</li> <li>● Sporotricosi</li> <li>● Criptococcosi</li> <li>● Infezioni fungine sistemiche come blastomicosi, <i>Coccidioides</i> spp. (meno comuni)</li> </ul>
<b>Micosi (<i>Domyces</i> spp.), alghe</b>	<ul style="list-style-type: none"> <li>● Pythiosis, <i>Prototheca</i> spp.</li> </ul>
<b>Patologie immunomediata sterili</b>	<ul style="list-style-type: none"> <li>● Pododermatite plasmacellulare, pannicolite sterile</li> </ul>
<b>Patologie neoplastiche</b>	<ul style="list-style-type: none"> <li>● Tumore mastocitario, carcinoma a cellule squamose, tumori follicolari</li> </ul>

## Approccio clinico al paziente felino con disturbi cutanei

I **tumori** sono rigonfiamenti o ingrandimenti del tessuto cutaneo. Di solito, ma non sempre, sono neoplastici.

Le **vescicole** sono rilievi circoscritti dell'epidermide, causati dall'accumulo di liquido trasparente all'interno o sotto l'epidermide. Sono decisamente transitorie, poiché si rompono facilmente. In genere sono associate a malattie virali o autoimmuni.

Il **ponfo** è un rigonfiamento cutaneo circoscritto, causato da edema del derma superficiale. Il termine usato per descrivere ponfi multipli è orticaria. Una tipica caratteristica del ponfo è che impallidisce quando viene premuto. Questo perché il gonfiore è causato da vasodilatazione piuttosto che dall'accumulo di infiltrato infiammatorio. Tali lesioni sono associate a ipersensibilità di tipo I (IgE-mediata) e si sviluppano entro 15 minuti dall'esposizione agli allergeni.

**Bolla** è il termine usato per una vescicola di maggiori dimensioni con accumulo intraepidermico o subepidermico di liquido sieroso. Come le vescicole, le bolle sono fragili e transitorie e si rompono facilmente lasciando una zona ulcerata. Sono comunemente

associate a malattie autoimmuni che interessano la membrana basale.

### LESIONI SECONDARIE

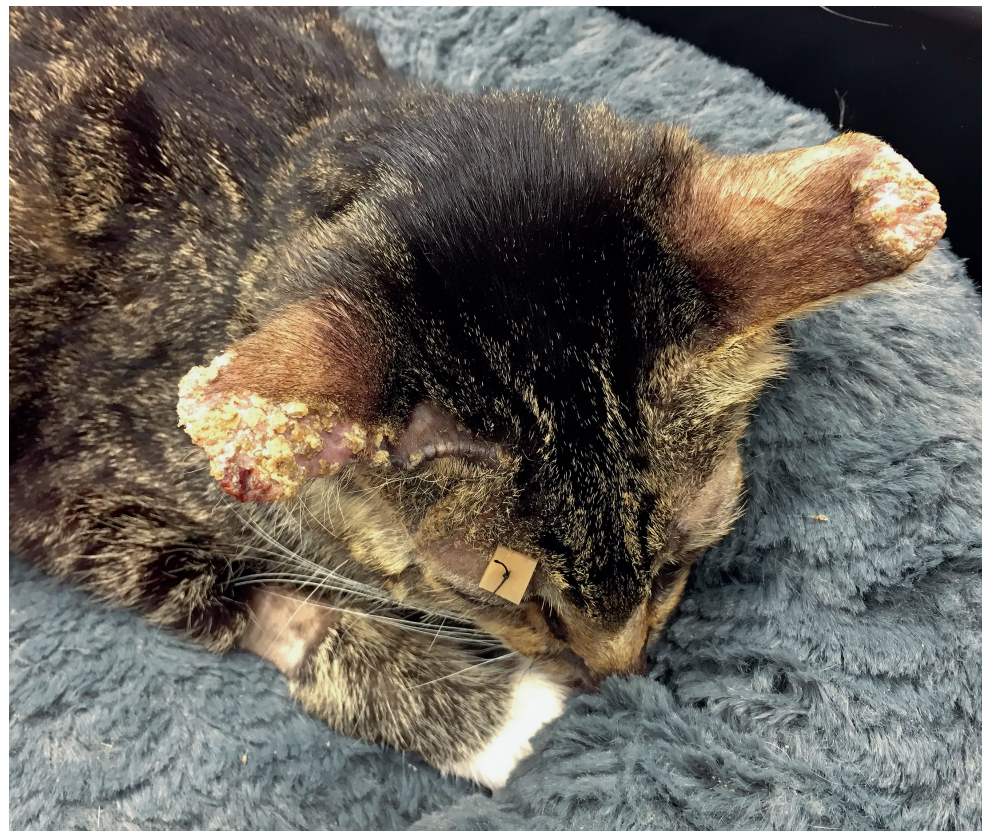
Le **croste** sono il risultato di essudati secchi e detriti epiteliali derivanti dalla precedente eruzione pustolosa (Figg. 1-5 e 1-6).

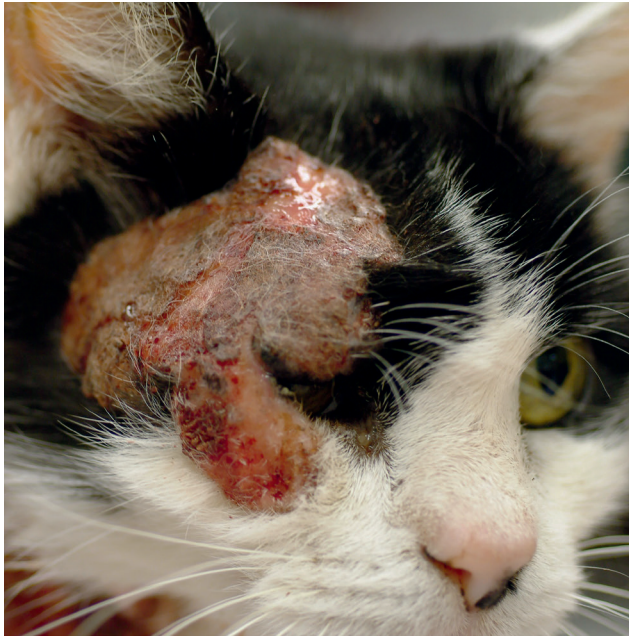Il **collareto epidermico** origina dal collasso e rottura delle pustole, con conseguente comparsa di un lembo cutaneo scaglioso.

Le **scaglie** sono visibili sopra il mantello quando le pustole si seccano e si rompono (Fig. 1.7).

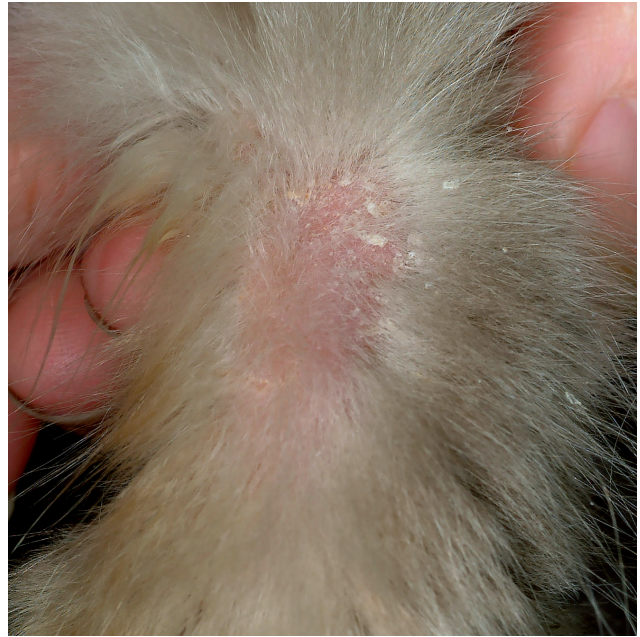**Escoriazioni e ulcerazioni** sono erosioni o ulcere superficiali; normalmente sono segni di graffiature (Figg. 1.8 e 1.9). Istologicamente, nelle escoriazioni il difetto dell'epidermide non va oltre la membrana basale. Invece nelle lesioni ulcerate il difetto dell'epidermide va oltre la membrana basale, quindi queste lesioni sono più gravi delle escoriazioni. Ulcera è il termine usato per descrivere la perdita a tutto spessore dell'epidermide. Può essere il risultato di prurito grave (Fig. 1.10).

**Figura 1.5** Estese croste sulle pinne di un gatto affetto da pemfigo foliaceo. Le pustole sono lesioni transitorie e rapidamente evolvono in croste. La forma circolare delle croste è indicativa della precedente presenza delle pustole. È importante verificare se le croste si estendono su entrambi i lati del padiglione auricolare e se sono principalmente sul margine o meno. Quando le croste si concentrano sul margine si deve sospettare la presenza di acari come *Notoedres* spp., mentre lesioni che occupano la superficie del padiglione auricolare, come in questo gatto, depongono a favore di malattie che causano la dermatite pustolosa, come le dermatofitosi o il pemfigo foliaceo.

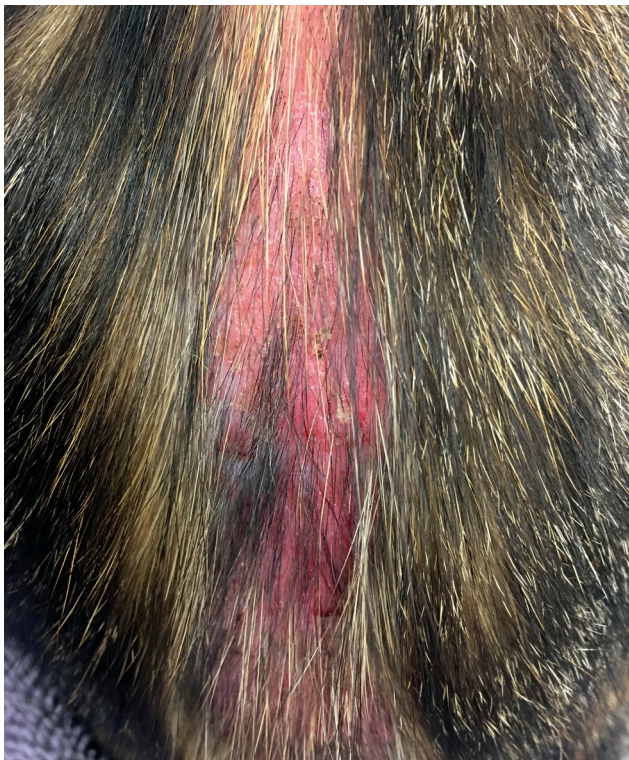



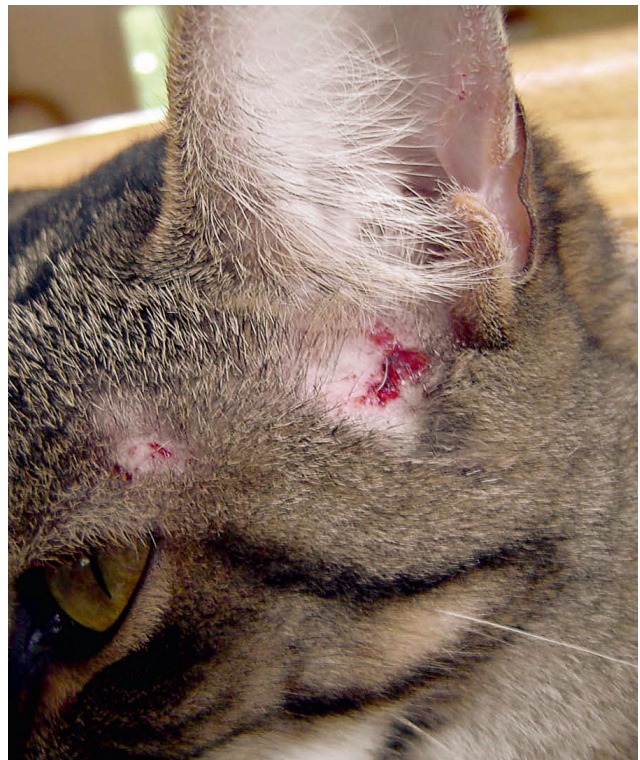**Figura 1.6** Crosta sul muso di un paziente gravemente allergico alle pulci. Le lesioni sono il risultato di autotraumatismo. Gli essudati e i detriti cellulari si asciugano formando spesse croste. In questo caso la crosta copriva una placca, dal momento che la cute era più spessa del normale. Il prurito facciale è presente in molte malattie feline e l'allergia alle pulci dovrebbe essere sempre considerata nelle diagnosi differenziali, poiché il prurito alla testa e al collo ne è un segno caratteristico.



**Figura 1.7** Perdita di scaglie sul mantello di un gatto con pemfigo foliaceo. Notare che le scaglie sono grandi, indicative della precedente presenza di pustole. Questo quadro clinico è diverso dal rinvenimento di piccole scaglie tipiche della cute secca.



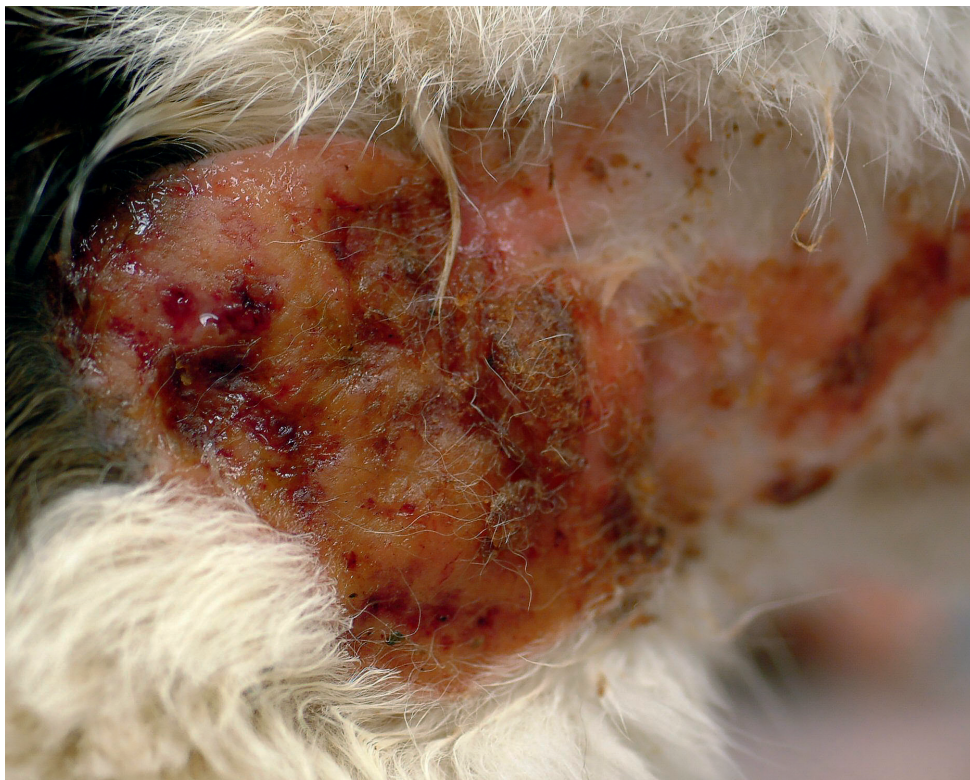**Figura 1.8** Escoriazioni dovute ad autotraumatismo in un gatto allergico. Notare l'eritema e la perdita di integrità cutanea.



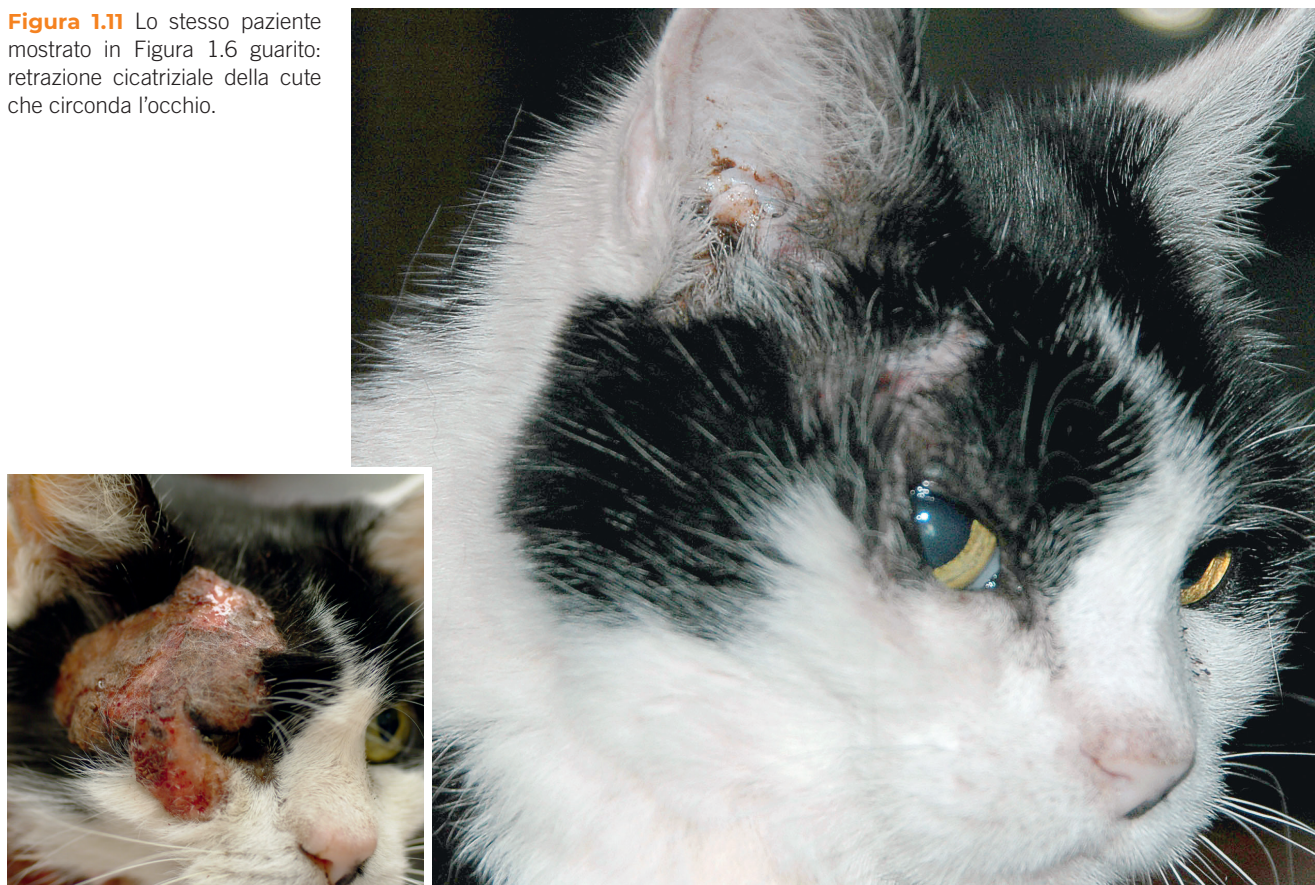**Figura 1.9** Escoriazioni e ulcerazioni nella zona periauricolare in un gatto allergico.

## Approccio clinico al paziente felino con disturbi cutanei

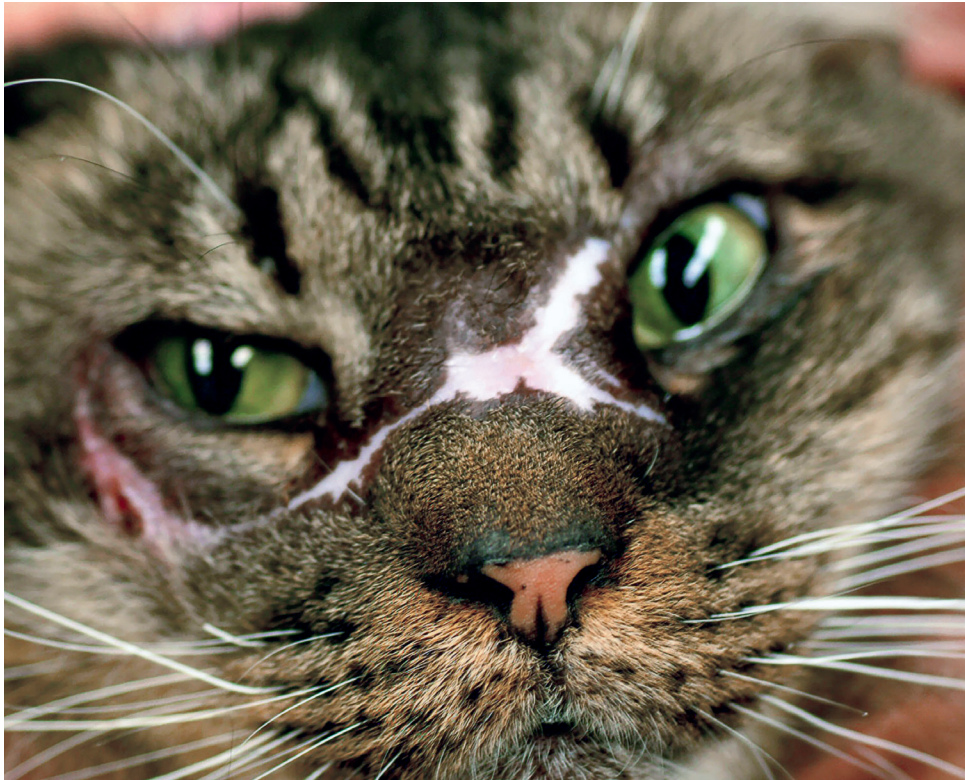**Figura 1.10** Ulcerazioni e croste sulla spalla di un paziente allergico alle pulci. Le lesioni sono il risultato di grave prurito e auto-traumatismo. La cute in questa sede è più spessa e le lesioni sono riferibili a una placca crostosa.



**Figura 1.11** Lo stesso paziente mostrato in Figura 1.6 guarito: retrazione cicatriziale della cute che circonda l'occhio.







**Figura 1.12** Cicatrice in un paziente che aveva gravi noduli e ulcere sul muso dovuti a infezione da *Cryptococcus* spp. Le cicatrici sono frequentemente depigmentate quando il danno si verifica nello strato delle cellule basali, strato nell'epidermide dove sono presenti i melanociti; se il danno è grave si verifica la perdita permanente di pigmento.

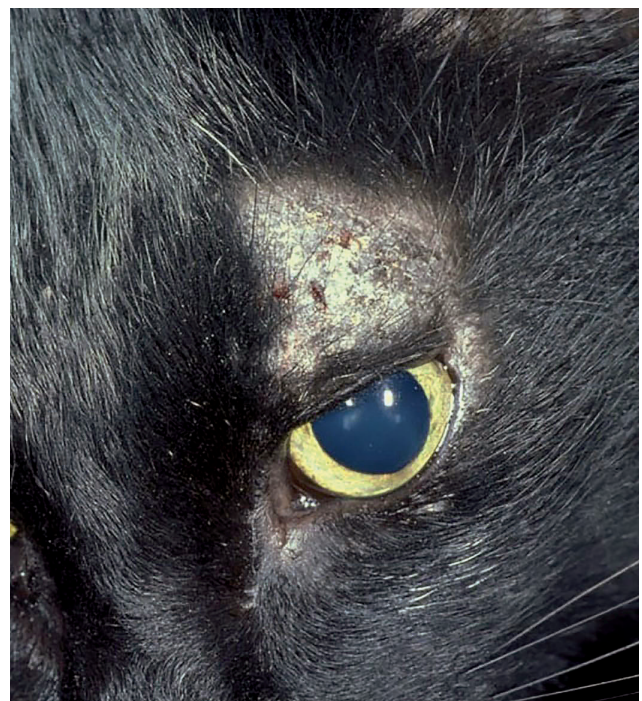Le **cicatrici** sono aree fibrotiche derivanti dalla guarigione di ferite profonde (Figg. 1.11 e 1.12). Sono spesso associate a retrazione cicatriziale della cute, poiché le cicatrici non hanno la stessa elasticità della cute normale. Le cicatrici sono spesso depigmentate in seguito a danneggiamento dei melanociti nel livello inferiore dell'epidermide.

La **lichenificazione** descrive un aumento di spessore della cute. Spesso è associato a un aumento della pigmentazione, come nelle malattie croniche e pruriginose.

**Ipercheratosi** è un termine istologico indicativo di un aumento dello strato corneo, frequentemente usato dai clinici per descrivere l'ispessimento dei cuscinetti plantari e del naso.

### TERMINI DERMATOLOGICI USATI FREQUENTEMENTE

**Alopecia** è la mancanza di pelo, che può essere generalizzata o localizzata solo in un'area. L'alopecia può essere il risultato del prurito come manifestazione di un eccessivo grooming oppure di follicolite, come si osserva in caso di dermatofitosi (Fig. 1.13).



**Figura 1.13** Paziente con diagnosi di dermatofitosi dovuta a *Microsporum canis*. Questo è un caso di follicolite: la perdita del pelo è focale ed è causata dal danno diretto al follicolo pilifero. I dermatofiti si diffondono verso la periferia, quindi le lesioni sono tipicamente circolari. Il muso è un'area tipica per lo sviluppo di tali lesioni.

## Approccio clinico al paziente felino con disturbi cutanei

La distribuzione dell'alopecia è molto importante per redigere la lista delle diagnosi differenziali. Per esempio, l'alopecia simmetrica è il risultato di prurito e si manifesta nelle zone del corpo che il paziente raggiunge più comodamente (Fig. 1.14).

L'**ipotricosi** è la diminuzione del numero di peli in una regione cutanea: il mantello appare meno folto, ma ci sono ancora peli nella zona (Fig. 1.15). Si differenzia dall'alopecia, indicativa di completa assenza di peli.

L'**eritema** è un rossore della cute causato da vasodilatazione (in questo caso il colorito cutaneo ritorna dopo una leggera pressione), (Fig. 1.16) oppure da un processo infiammatorio (Fig. 1.17), nel qual caso una pressione sulla zona non induce alcun cambiamento. L'eritema può essere generalizzato o può presentarsi a chiazze (per esempio nelle macule). Di seguito proponiamo un algoritmo per l'approccio alle macule eritematose.

L'**iperpigmentazione** è un'eccessiva quantità di pigmento nell'epidermide tale da far apparire la cute più

scura del normale. Ciò avviene frequentemente nelle patologie croniche cutanee.

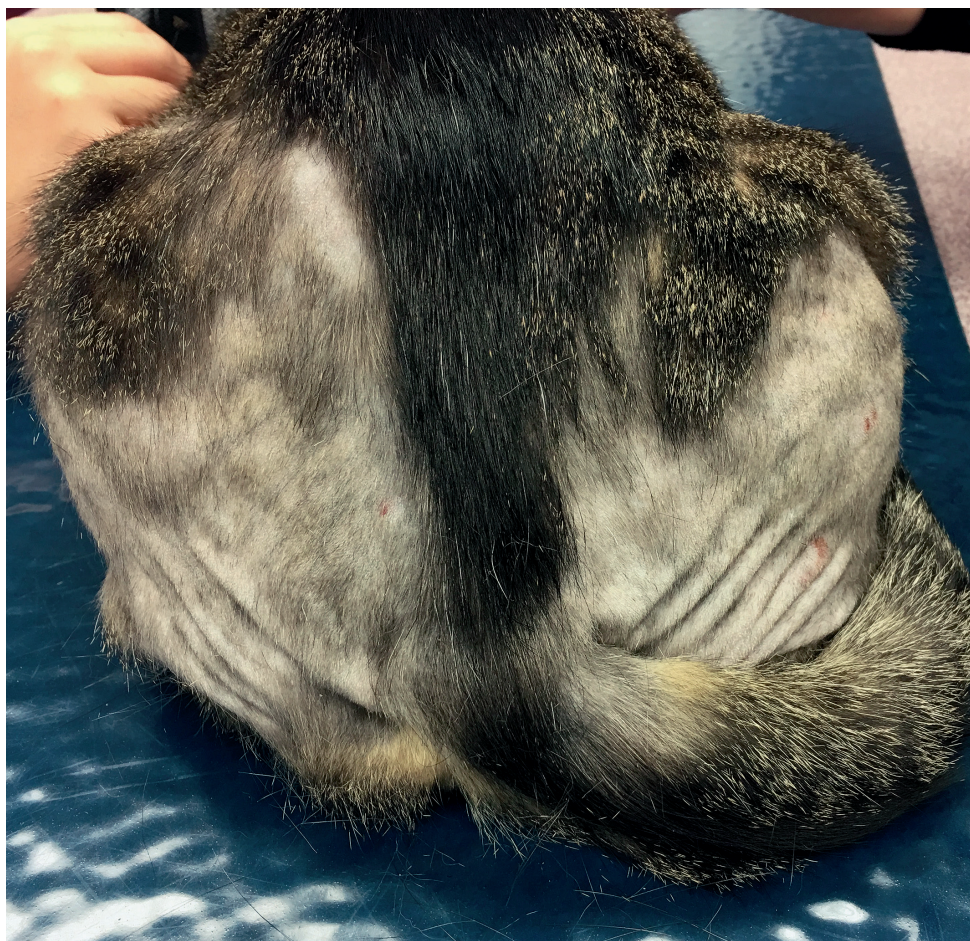
L'**ipopigmentazione** rende cute o peli più chiari del normale. Spesso è il risultato di danni allo strato della membrana basale dove sono presenti i melanociti, come nel caso di malattie autoimmuni o post-infiammatorie.

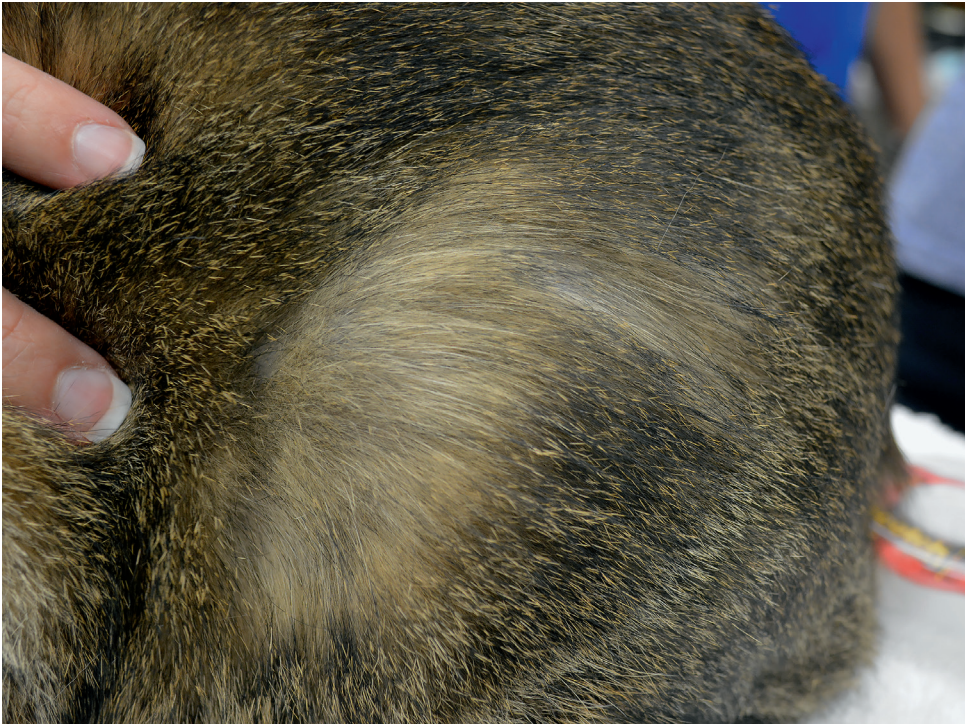
## Approccio alla malattia

Una volta che l'anamnesi e l'esame clinico sono stati completati, il clinico formulerà un elenco delle alterazioni cutanee e una lista di diagnosi differenziali.

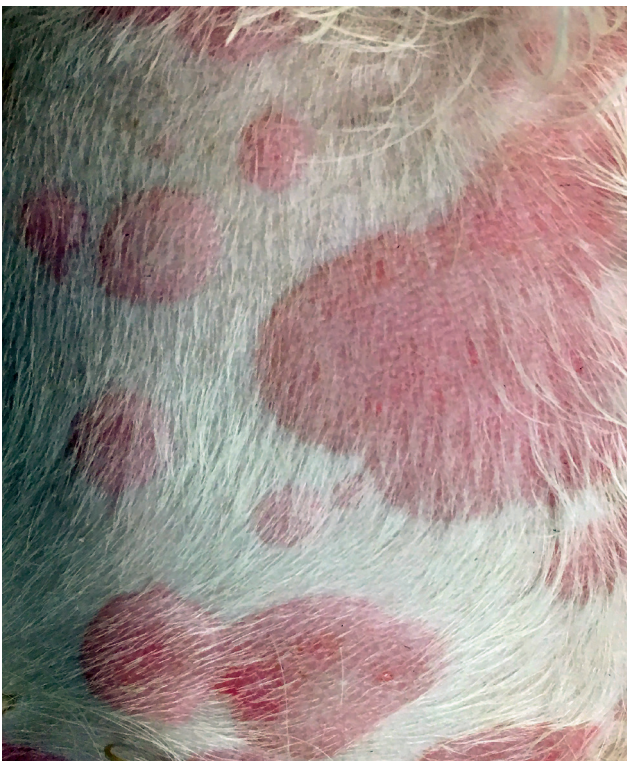Nella selezione della lista dei problemi è molto utile concentrarsi sulle lesioni primarie piuttosto che sulle lesioni secondarie, poiché quelle primarie forniscono più informazioni sulla malattia sottostante.

**Figura 1.14** Alopecia simmetrica su fianchi e cosce in un gatto allergico alle pulci. La cute sottostante è normale mentre i peli sono stati asportati in modo simmetrico su entrambi i lati. Quando si visita un paziente con l'alopecia è importante valutare se i peli si staccano facilmente (come nel caso delle follicoliti) oppure se sono stati asportati dal gatto a causa del prurito. In questo caso sono stati tolti dal paziente stesso. In assenza di un'accurata anamnesi, questo si può stabilire esaminando la punta dei peli. Se la punta è spezzata significa che c'è stato autotraumatismo.

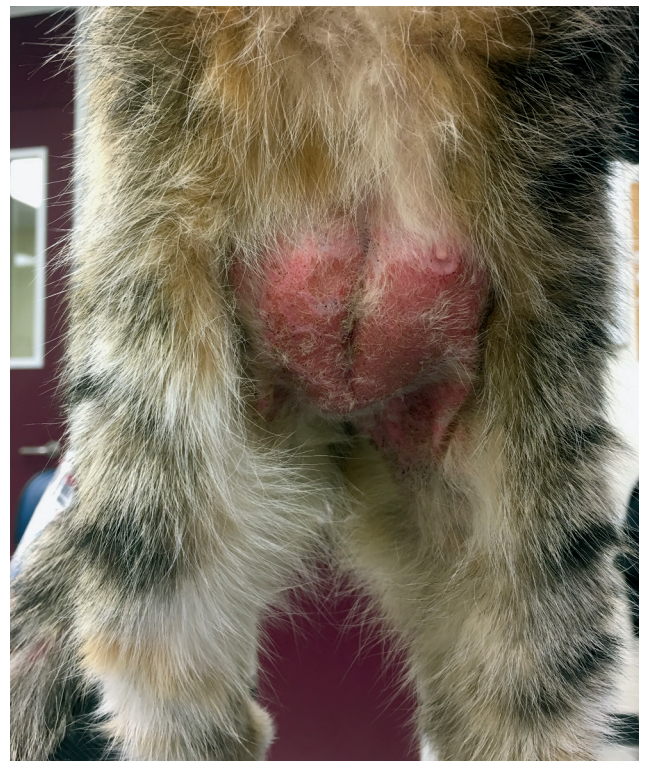



**Figura 1.15** Ipotricosi in un paziente allergico alle pulci parzialmente controllata con il trattamento antiparassitario. L'area non è completamente priva di peli, ma i peli sono più radi rispetto alle zone circostanti.



**Figura 1.16** Orticaria eritematosa secondaria a una reazione allergica ai farmaci utilizzati per la sedazione. L'eritema è dovuto alla vasodilatazione e scompare con la digito-pressione.



**Figura 1.17** Eritema ed escoriazioni in un paziente allergico. In questo caso l'eritema è dovuto a un infiltrato infiammatorio e non scompare con la digito-pressione. In alcune zone la cute è spessa e compatibile con la presenza di una placca.

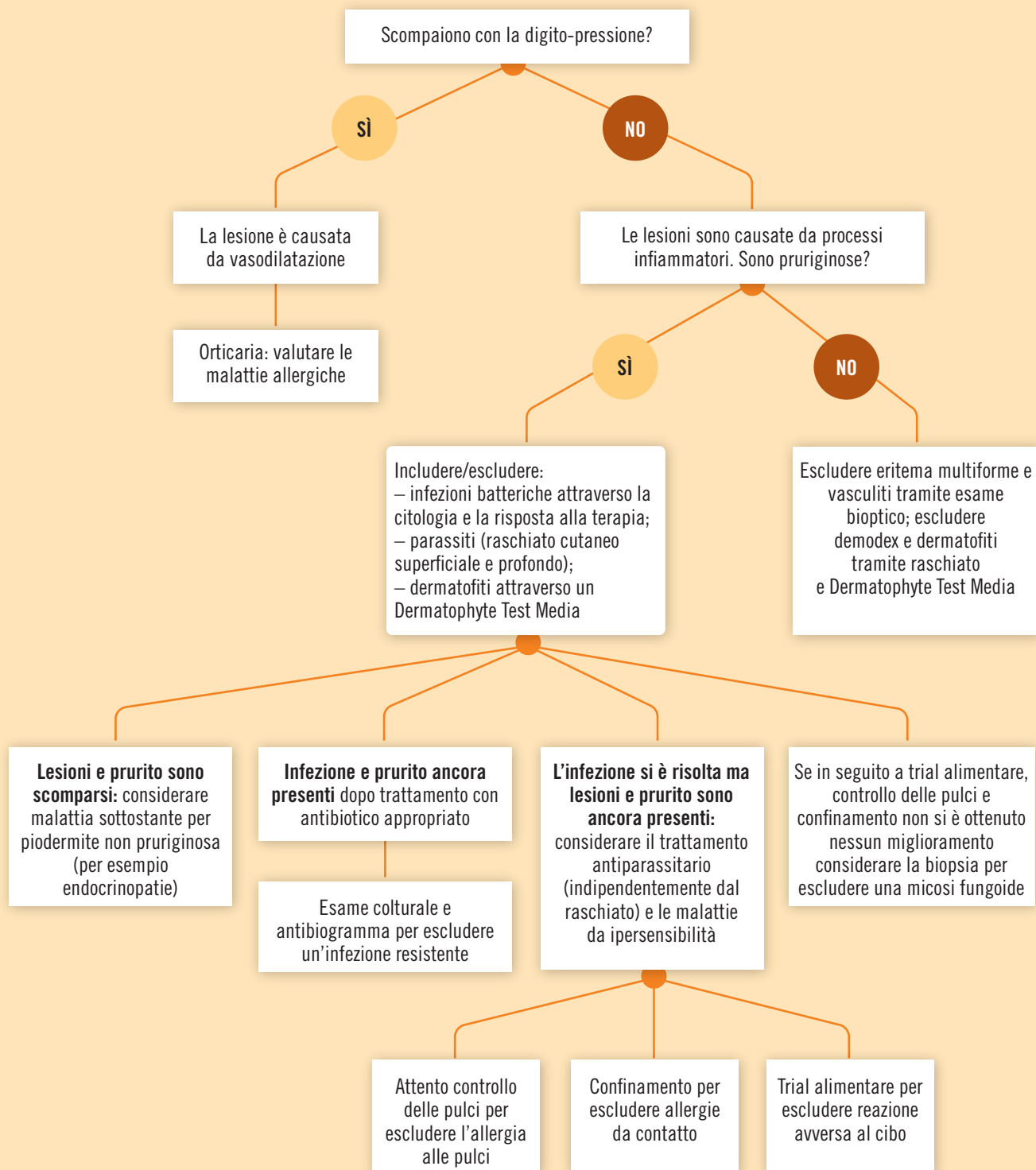

Figura 1.18 Approccio alle macule eritematose.

L'approccio deve essere sistematico. L'algoritmo fornito (Fig. 1.18) è un esempio di come le macule eritematose possono essere affrontate procedendo attraverso una serie di step successivi.

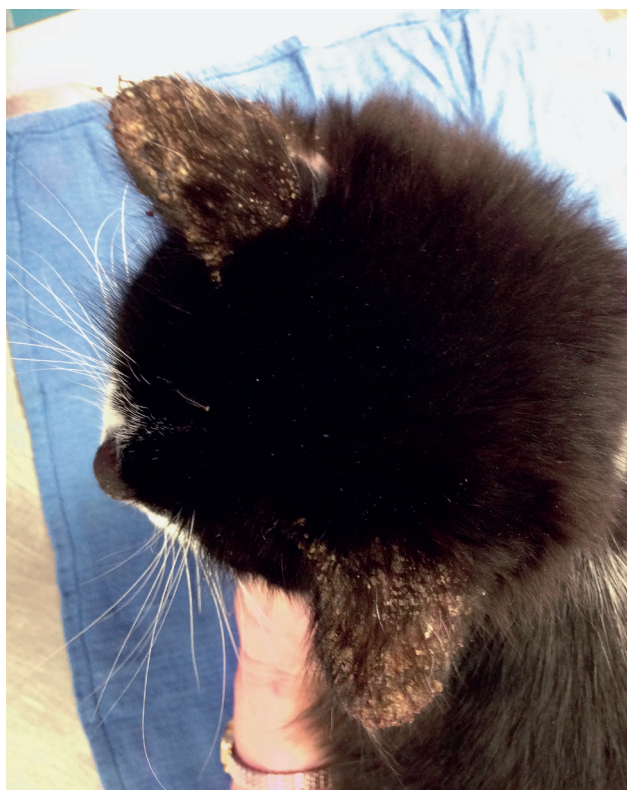
Per esempio, nei pazienti che presentano sia ulcere sia placche è più utile considerare una lista di diagnosi differenziali per le placche piuttosto che per le ulcere, poiché quasi tutte le malattie dermatologiche possono alla fine evolvere in ulcere. Le ulcere possono essere il risultato della rottura di bolle o di noduli oppure essere secondarie al prurito. Le ulcere possono essere causate da un insulto diretto dei vasi, come nel caso delle vasculiti, o da un insulto tossico. Focalizzandosi sulle ulcere si otterrebbe una lista delle diagnosi differenziali piuttosto indagativa e non particolarmente utile. Invece concentrandosi sulle placche la lista sarà più precisa e più breve e l'approccio diagnostico probabilmente avrà più successo.

Due sono i fattori cruciali nella composizione della lista delle diagnosi differenziali: il prurito e la distribuzione delle lesioni. Per esempio, consideriamo due gatti con croste sui padiglioni auricolari: uno ha prurito intenso, e le croste sono particolarmente concentrate sui margini dei padiglioni auricolari, mentre l'altro presenta croste sia sulla superficie concava sia su quella convessa dei padiglioni e non è affatto pruriginoso (Fig. 1.19). Nel primo paziente molto probabilmente la diagnosi è un'infestazione da parassiti causata da *Notoedres* spp., mentre nel secondo si dovrebbe sospettare maggiormente una dermatite pustolosa come il pemfigo o la dermatofitosi.

## Conclusioni

Una componente fondamentale nella valutazione del paziente dermatologico è un'accurata anamnesi clinica focalizzata sulla stagionalità delle lesioni, sulla presenza di prurito, su eventuali sintomi sistemici, sull'evoluzione delle lesioni e sulla risposta

alle terapie precedenti. Farà seguito un approfondito esame obiettivo dove il clinico individuerà le lesioni primarie e la loro distribuzione e l'eventuale presenza di prurito. Sulla base di questi elementi si formulerà una lista di diagnosi differenziali, elencando le malattie in base al momento d'insorgenza e alla distribuzione delle lesioni, aggiungendo qualsiasi altra informazione utile raccolta durante l'anamnesi. Il clinico, basandosi su questa lista, deciderà gli esami diagnostici da eseguire e con quale priorità, per confermare o escludere le malattie e restringere così l'elenco delle diagnosi differenziali.



**Figura 1.19** Esempio di formazione di croste sulle superfici concave dei padiglioni auricolari. Le croste non sono concentrate sul margine e in alcune zone sembrano assumere un aspetto circolare, suggerendo la precedente presenza di pustole.

### PUNTI CHIAVE

- L'anamnesi clinica accurata è fondamentale nella diagnostica dei pazienti dermatologici per classificare correttamente le diagnosi differenziali.
- Molti casi dermatologici si presentano con lesioni e infezioni secondarie che complicano l'aspetto della malattia cutanea amplificandone il prurito.
- I gatti eseguono il grooming appartandosi, quindi i proprietari potrebbero non essere a conoscenza del livello di prurito del proprio animale.
- Cercare la lesione primaria è basilare, così come considerarne la distribuzione, per poter riconoscere la malattia sottostante.

## Lettere consigliate

COLOMBO S. Papules, Pustules, Furuncles and Crusts.  
In Noli C., Colombo S. (Eds.) *Feline Dermatology*.  
Springer International Publishing. 2020;109-122.

SCOTT D.W., MILLER W.H., ERB H.N. Feline Dermatology  
at Cornell University: 1407 cases (1988-2003)  
*J Feline Med Surg*. 2013 Apr;15(4):307-16.