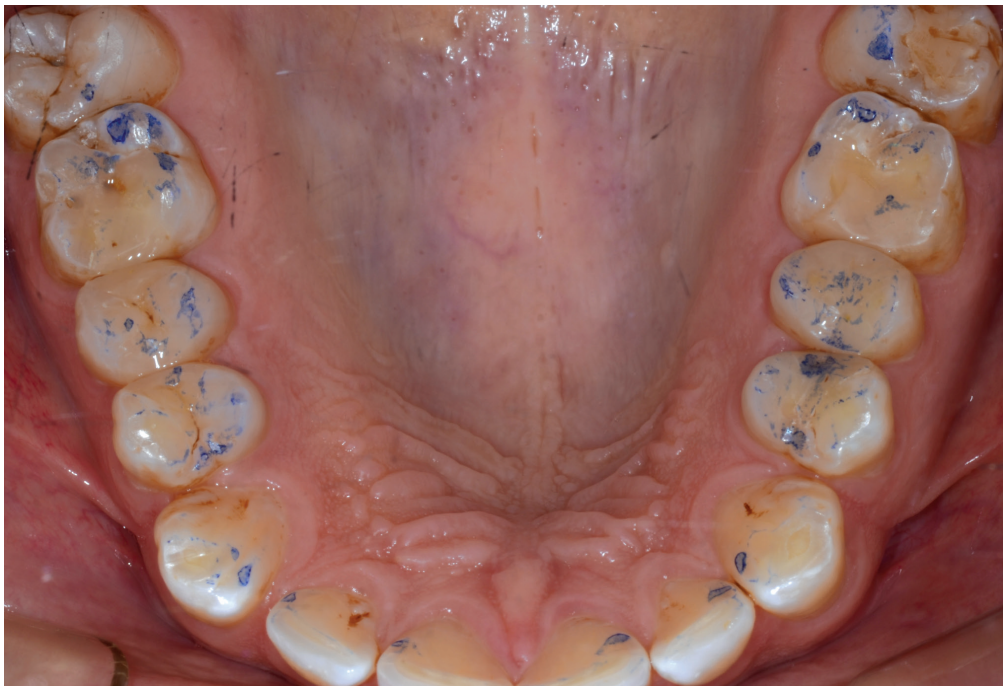
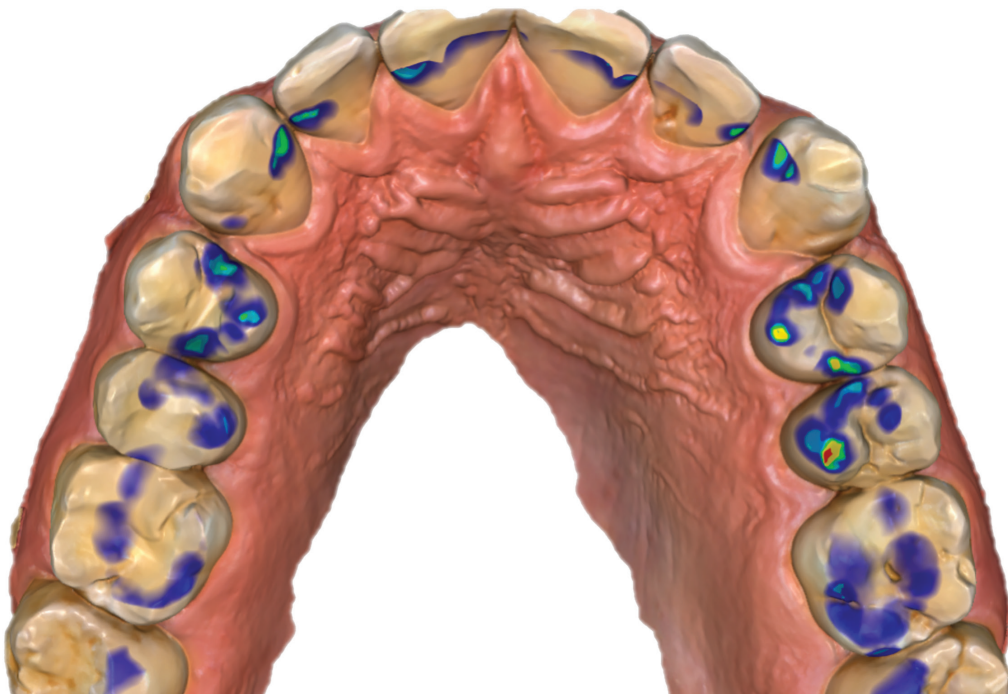
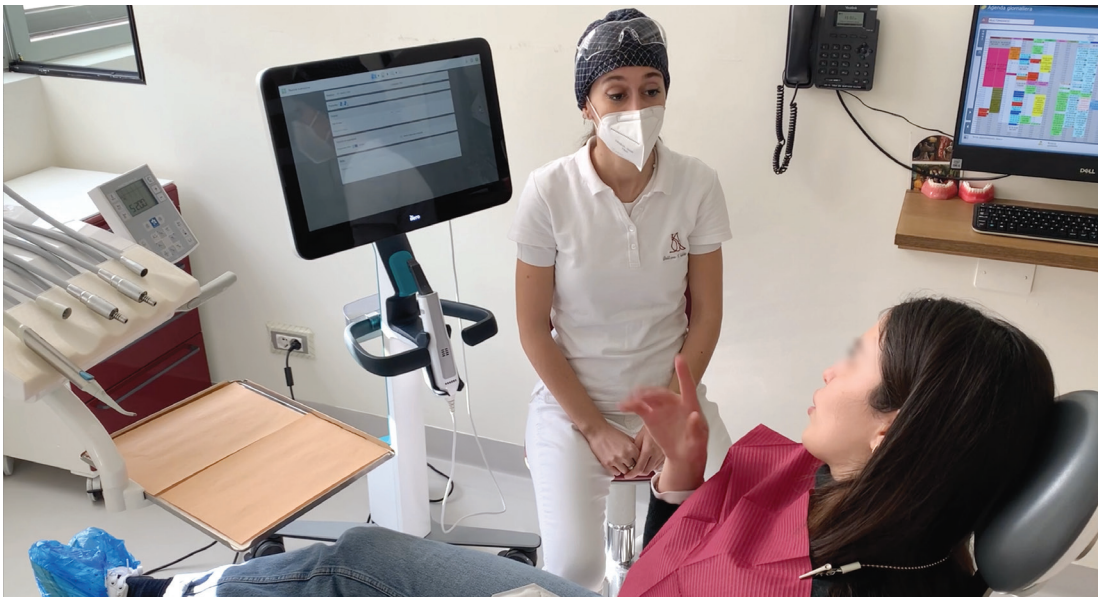# LA PRIMA VISITA DIGITALE

Una fase clinica di assoluta importanza è rappresentata dalla cosiddetta prima visita digitale; costituisce un elemento fondante per instaurare un rapporto qualificato con il paziente.

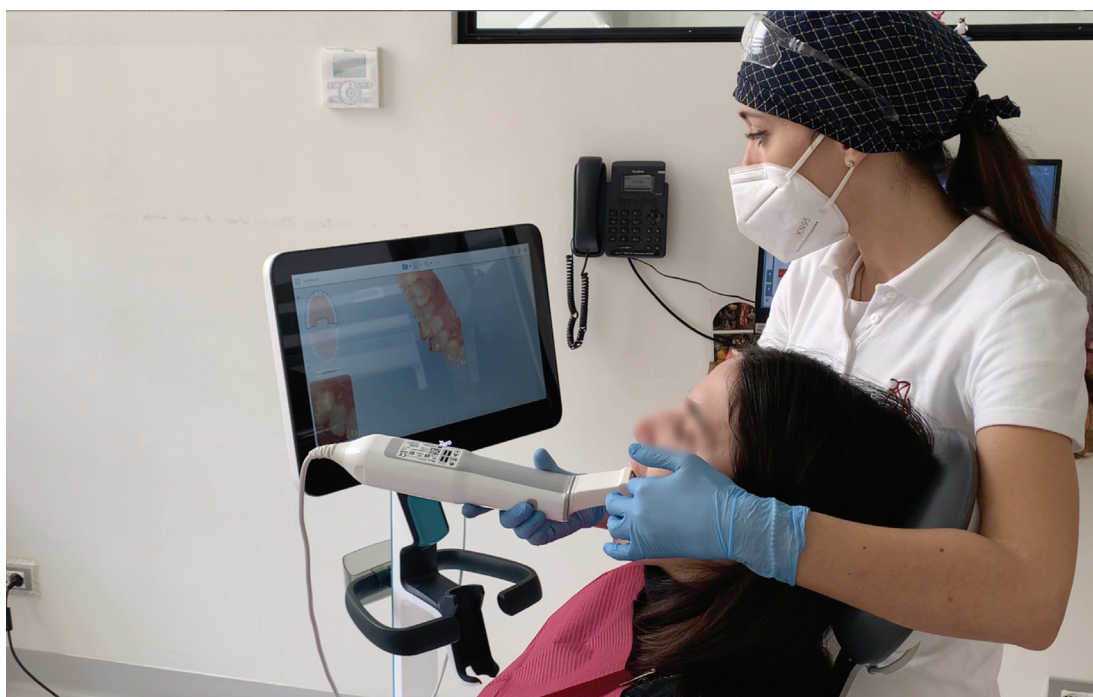Inutile soffermarsi sul significato della prima visita sul paziente; è bene però ribadire che la comunicazione con lo stesso si esplicita proprio in questa circostanza. Condurla con un supporto iconografico digitale determina una possibilità di interazione nuova e, per molti versi, assolutamente innovativa.

A seconda dei sistemi impiegati, una volta acquisita una tecnica di scansione valida, il tempo di scansione per la singola arcata è inferiore a 2 minuti.

In 5 minuti si ottengono informazioni immediate e valutazioni sul futuro che possono essere facilmente condivise con il paziente (**Figure 1.1, 1.2**).



**FIGURA 1.1** Il paziente e il professionista hanno, attraverso l'impiego dello scanner intraorale, un nuovo modo di comunicare.



**FIGURA 1.2** Già durante la scansione è possibile coinvolgere il paziente; un quadro completo può essere apprezzato nel video accessibile tramite il [QR Code 1.1](#).

Le immagini a corredo di questa parte forniscono alcuni dei temi che meritano di essere sviscerati a tal proposito.

Per comodità illustrativa da una scansione digitale è possibile:

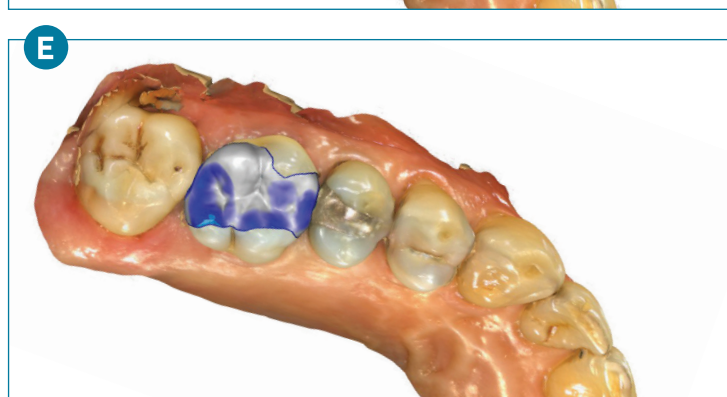
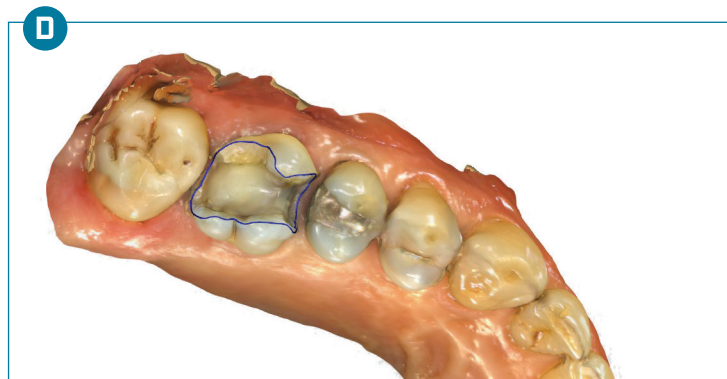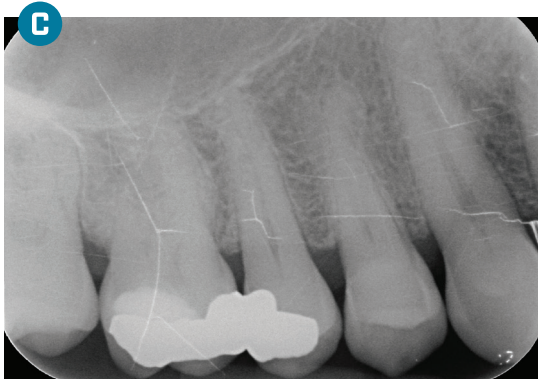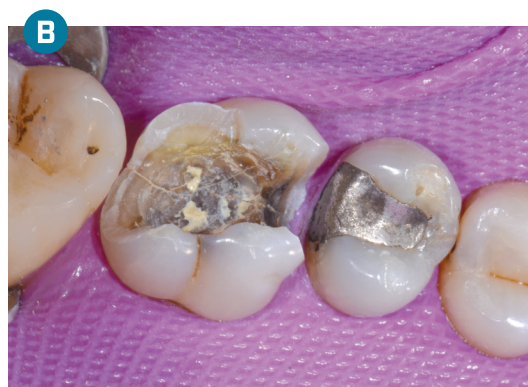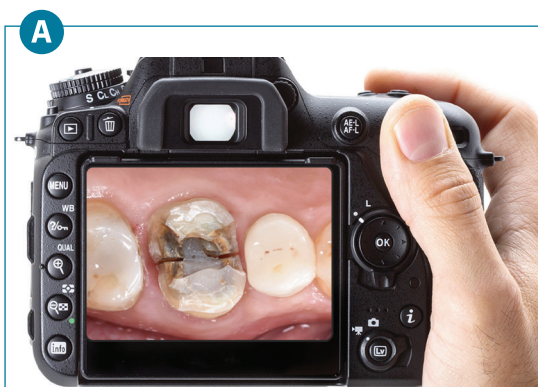
- ricavare informazioni sullo stato dentale ([Figure 1.3-1.5](#));
- stabilire un punto fermo nella situazione gengivale ([Figura 1.6](#));
- verificare i rapporti di congruità dei restauri con i tessuti di sostegno e la struttura degli stessi in relazione a questi ultimi ([Figura 1.7](#));
- esaminare i contatti interocclusali ([Figura 1.8](#));
- analizzare la morfologia delle arcate dentali ([Figura 1.9](#)).

**QR CODE 1.1**

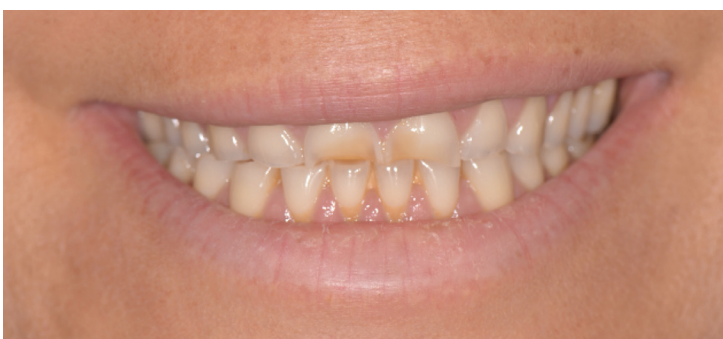Approccio  
alla tecnologia  
digitale con  
il paziente



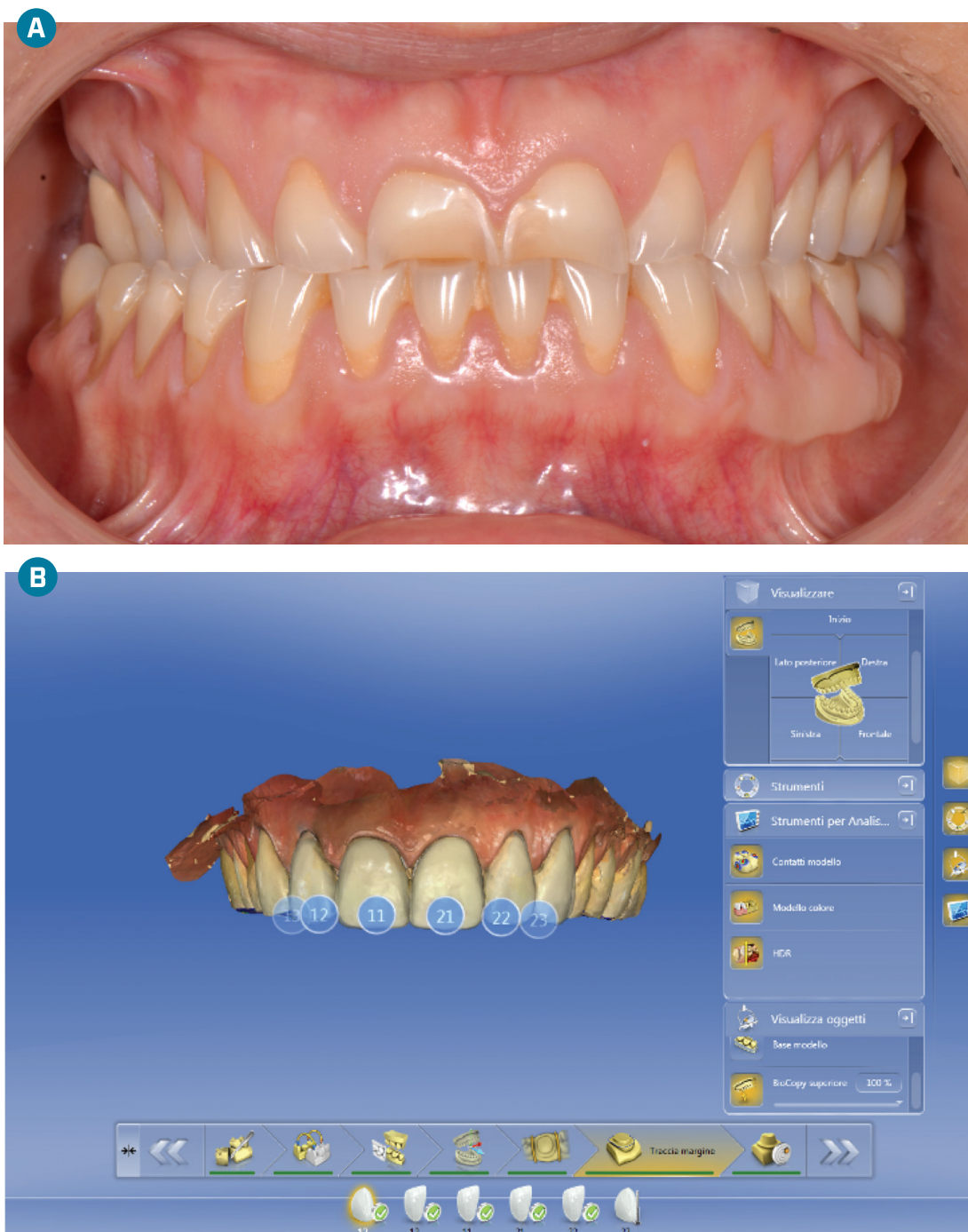



**FIGURA 1.3** **A)** Uno dei mezzi più semplici, impiegati in passato, era quello di mostrare al paziente lo stato degli elementi dentali nelle immagini sullo schermo digitale della macchina fotografica; **B)** un caso di crack dentale documentato clinicamente; **C)** l'immagine radiografica; **D)** l'immagine scansionata del dente; **E)** il progetto digitale per risolvere il caso.

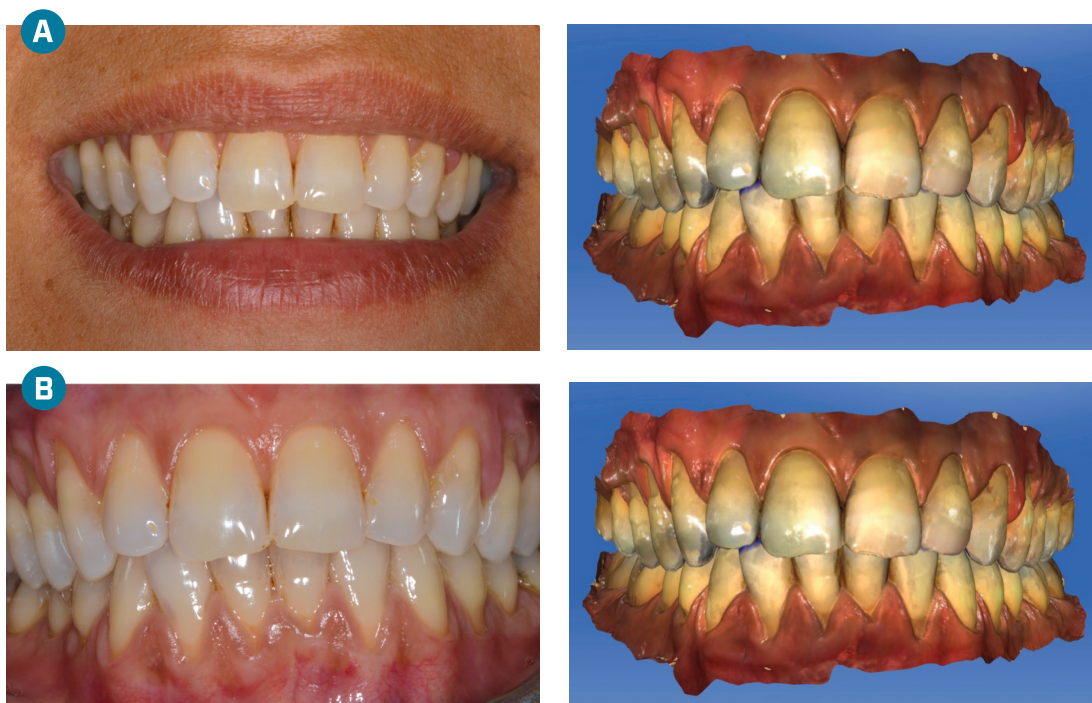

**FIGURA 1.4** Recentemente, l'usura dentale è una delle patologie che si sta facendo numericamente largo nel panorama odontoiatrico; le soluzioni digitali agevolano la riabilitazione di questi pazienti.

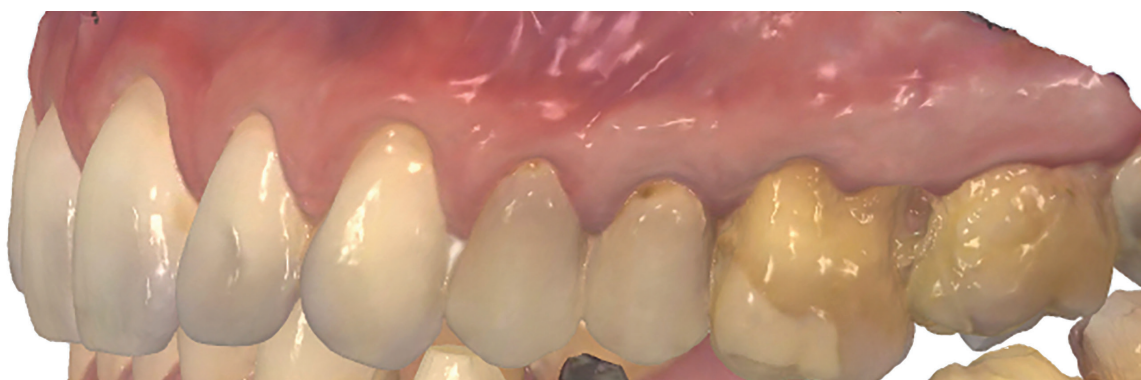

**FIGURA 1.5** A) La visione intraorale del caso in Figura 1.4; B) la progettazione della riabilitazione passa attraverso una pre-visualizzazione digitale indispensabile. Il caso sarà descritto dettagliatamente nel Capitolo 8.

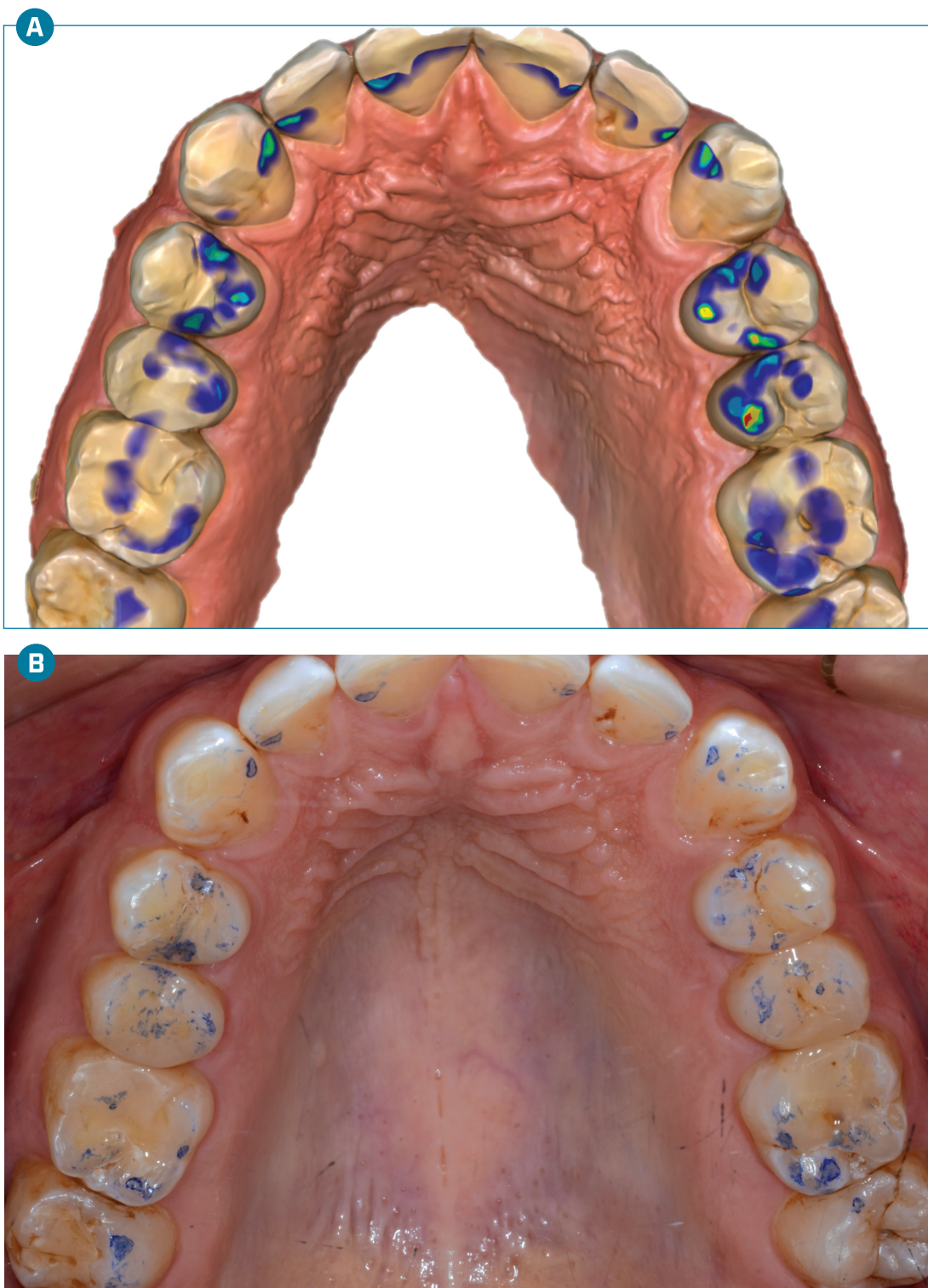




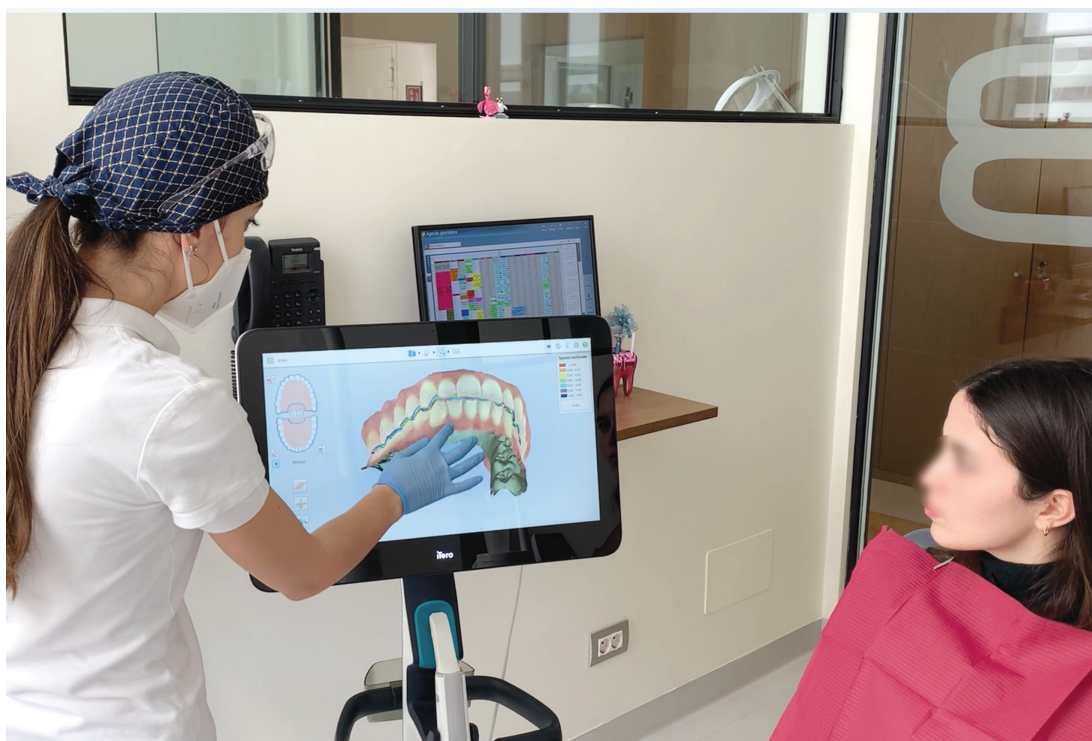**FIGURA 1.6** A) Lo stato dentale può essere valutato sia fotograficamente sia attraverso la visione 3D; B) lo stato di salute gengivale può essere registrato con maggior precisione grazie all'immagine 3D.



**FIGURA 1.7** La presenza di restauri incongrui e di placca dentale può essere mostrata al paziente per motivarlo a una migliore igiene e alla salvaguardia degli elementi dentali stessi.



**FIGURA 1.8** **A)** I contatti occlusali visualizzati con immagine da IOS; **B)** i medesimi contatti occlusali visualizzati nella bocca del paziente.



**FIGURA 1.9** La presentazione della situazione oro-dentale al paziente [si veda anche il [QR Code 1.2](#)].

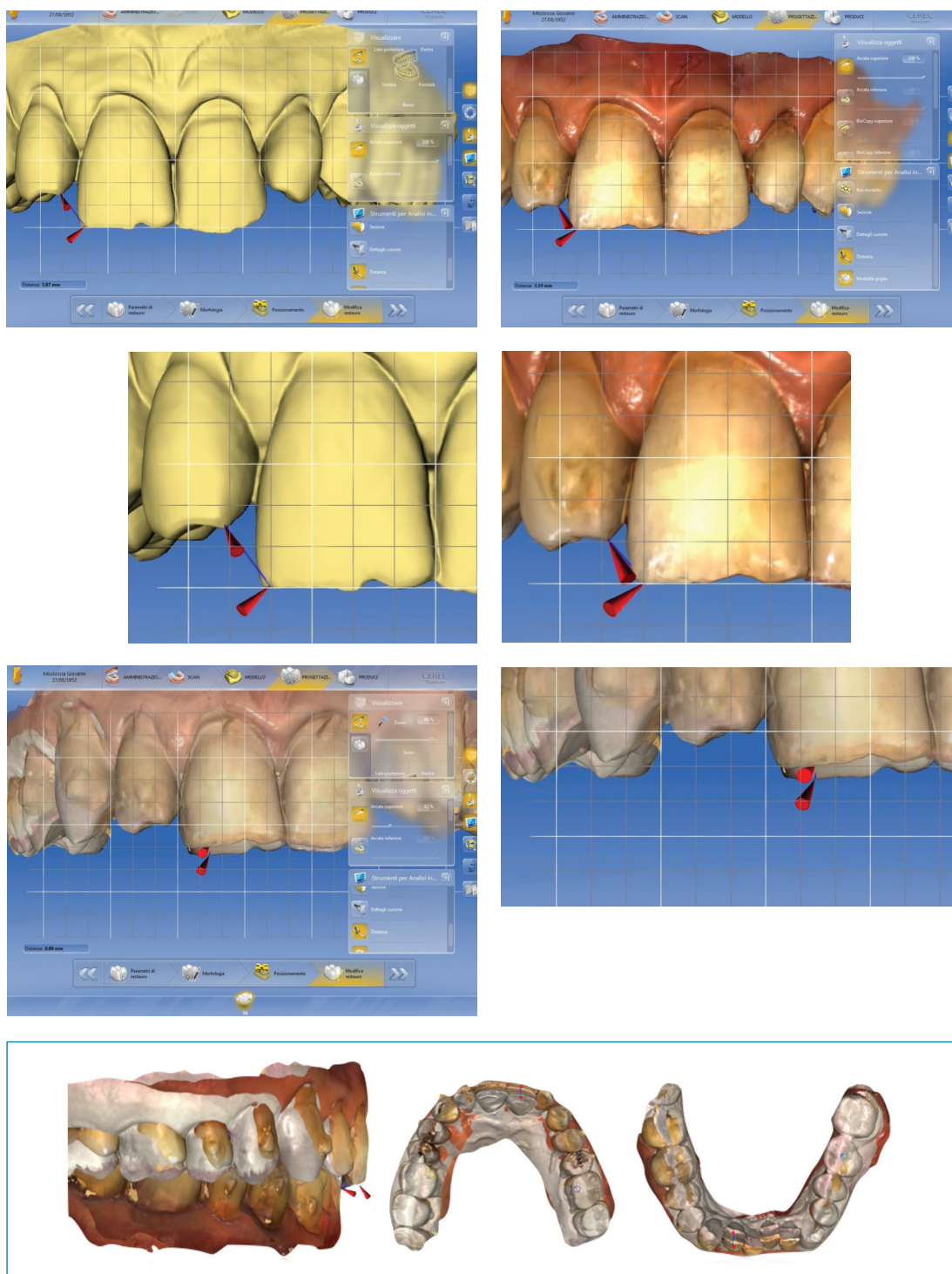
Una volta chiarita la fase statica, ovvero quella di pertinenza della prima visita, è possibile tenere conto delle modifiche apportate a tutti questi parametri o da parte del professionista con le procedure di cura e riabilitazione, o da evoluzioni naturali delle terapie (per esempio, le cure ortodontiche con allineatori invisibili [Figura 1.10](#)) o, infine, da patologie come quelle parodontali, che, lasciate al loro corso o fronteggiate con terapie idonee, possono essere controllate con indici numerici facilmente accessibili con molti strumenti software presenti nei programmi di gestione delle immagini ricavate dalle scansioni intraorali.

**QR CODE 1.2**  
Descrizione della  
situazione intraorale  
per mezzo delle  
immagini 3D



Non esiste una letteratura specifica che certifichi la bontà della prima visita digitale ma uno studio del 2019 appare illuminante a riguardo: gli autori hanno messo a confronto – per tempi e costi – impronte digitali e impronte convenzionali (Resnick et al., 2019).





**FIGURA 1.10** Attraverso le immagini digitali ricavate in epoche successive è misurabile lo spostamento dentale ed è possibile fornire un quadro quali-quantitativo al paziente per informarlo sull'andamento della cura e sulle previsioni di riuscita della stessa.

I tempi medi totali per le impronte digitali e convenzionali sono stati rispettivamente di  $14,1 \pm 1,3$  e  $19,4 \pm 4,0$  minuti per arcata. Volendo portare il tutto sulla base del paziente, dalla presa dell'impronta alla realizzazione del modello in gesso per le impronte analogiche, i tempi totali di impronta sono stati di  $24,8 \pm 2,7$  minuti per il digitale e  $67,2 \pm 14,8$  minuti per il sistema convenzionale.

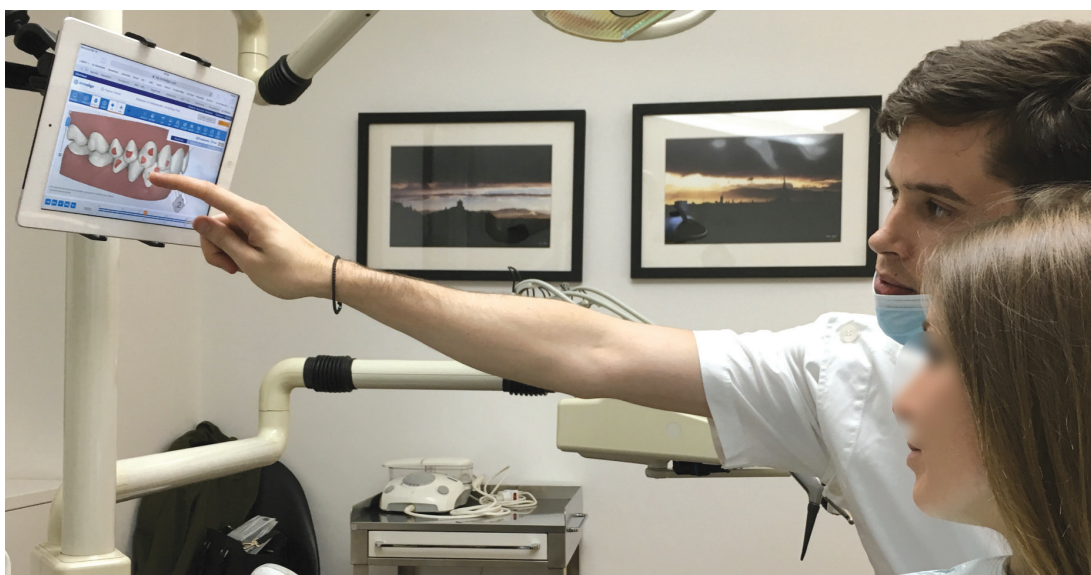I costi totali, calcolati per le impronte digitali e convenzionali, sono stati rispettivamente di \$ 21,42 e \$ 29,40 per arcata e \$ 37,66 e \$ 102,10 per paziente. Questo fa comprendere come questa fase, banale ma indispensabile, della fase diagnostica sia anche più economica, sia per lo studio sia per il paziente; gli autori, basandosi su calcoli acquisiti in realtà professionali forse differenti da quella cui siamo abituati, hanno stimato in circa 6-8 mesi il tempo di assorbimento dell'investimento per il più costoso sistema digitale, e con volumi di lavoro meno intensi hanno stimato l'ammortamento in un anno di attività.

Sulla base delle considerazioni sin qui espresse, il passaggio al digitale sarebbe giustificato anche da ulteriori considerazioni di carattere ergonomico che è bene elencare:

- riduzione degli spazi per archiviazione dei modelli;
- azzeramento delle spese per materiali da disinfezione delle impronte;
- diminuzione consistente delle spese di trasporto verso e dall'odontotecnico;
- incomparabile immediatezza nella valutazione del caso;
- diminuzione del numero di sedute per l'analisi del caso con il paziente;
- diminuzione dei costi di trasporto e delle giornate di lavoro per il paziente.

Ultimo ma non meno importante, il digitale inserisce un elemento di novità nel rapporto con il paziente che determina nello stesso una serie di considerazioni positive che variano dall'impressione positiva per la tecnologia messa a sua disposizione, all'indubbio gradimento che il paziente manifesta quando la fase di presa dell'impronta non è legata all'impiego di fastidiose paste dai sapori poco gradevoli.

In definitiva un nuovo modo di comunicare con il paziente, come pure con un collega che invia un paziente per un parere per una terapia specifica (**Figura 1.11**); torneremo oltre sul tema della comunicazione con il laboratorio.



**FIGURA 1.11** La spiegazione di una fase del trattamento con allineatori invisibili (si veda anche il QR Code 1.3)

**QR CODE 1.3**  
Condivisione  
del piano  
di trattamento



## Lettere consigliate

- Ahmed KE, Wang T, Li KY, Luk WK, Burrow MF. Performance and Perception of Dental Students Using Three Intraoral CAD/CAM Scanners For Full-Arch Scanning. *J Prosthodont Res.* 2019;63(2):167-72.
- Al Hamad KQ. Learning Curve of Intraoral Scanning by Prosthodontic Residents. *J Prosthet Dent.* 2020;123(2):277-83.
- Alsharbaty MHM, Alikhasi M, Zarrati S, Shamshiri AR. A Clinical Comparative Study of 3-Dimensional Accuracy Between Digital and Conventional Implant Impression Techniques. *J Prosthodont.* 2019;28(4):e902-e08.
- Amornvit P, Rokaya D, Sanohkan S. Comparison of Accuracy of Current Ten Intraoral Scanners. *Biomed Res Int.* 2021;2021:2673040.
- Cattoni F, Merlone A, Broggi R, et al. Computer-Assisted Prosthetic Planning and Implant Design with Integrated Digital Bite Registration: A Treatment Protocol. *J Biol Regul Homeost Agents.* 2021;35(4 Suppl. 1):11-29.
- Chung HM, Park JY, Ko KA, et al. Periodontal Probing on Digital Images Compared to Clinical Measurements in Periodontitis Patients. *Sci Rep.* 2022;12(1):1616.
- Conejo J, Santos T, Atria PJ. Esthetic Restoration of Severely Discolored and Periodontically Compromised Teeth with Novel Digital Workflow. *Compend Contin Educ Dent.* 2021;42(4):164-68; quiz 69.
- Dada K, Pariente L, Valois J. A New Method of Conclusively Creating and Transferring the Emergence Profile on Single Tooth Immediate Implant Restorations: The E-merge Protocol. *Int J Comput Dent.* 2021;24(4):457-77.



- Daly S, Seong J, Parkinson C, et al. A Proof of Concept Study to Confirm the Suitability of an Intra Oral Scanner to Record Oral Images for the Non-invasive Assessment of Gingival Inflammation. *J Dent.* 2021;105:103579.
- Doi K, Yoshiga C, Kobatake R, et al. Use of an Intraoral Scanner to Evaluate Oral Health. *J Oral Sci.* 2021;63(3):292-94.
- Dot G, Licha R, Goussard F, Sansalone V. A New Protocol to Accurately Track Long-Term Orthodontic Tooth Movement and Support Patient-Specific Numerical Modeling. *J Biomech.* 2021;129:110760.
- Ender A, Zimmermann M, Mehl A. Accuracy of Complete- and Partial-Arch Impressions of Actual Intraoral Scanning Systems in Vitro. *Int J Comput Dent.* 2019;22(1):11-19.
- Iwachi Y, Tanaka S, Kamimura-Sugimura E, Baba K. Clinical Evaluation of the Precision of Interocclusal Registration by Using Digital and Conventional Techniques. *J Prosthet Dent.* 2021.
- Kernen F, Schlager S, Seidel Alvarez V, et al. Accuracy of Intraoral Scans: An in Vivo Study of Different Scanning Devices. *J Prosthet Dent.* 2021.
- Kumar S, Keeling A, Osnes C, et al. The Sensitivity of Digital Intraoral Scanners at Measuring Early Erosive Wear. *J Dent.* 2019;81:39-42.
- Kunavisarut C, Jarangkul W, Pornprasertsuk-Damrongsri S, Joda T. Patient-Reported Outcome Measures (Proms) Comparing Digital and Conventional Workflows for Treatment with Posterior Single-Unit Implant Restorations: A Randomized Controlled Trial. *J Dent.* 2022;117:103875.
- Kuralt M, Fidler A. A Novel Computer-Aided Method for Direct Measurements and Visualization of Gingival Margin Changes. *J Clin Periodontol.* 2022;49(2):153-63.
- Kuralt M, Gasparsic R, Fidler A. The Precision of Gingival Recession Measurements Is Increased by an Automated Curvature Analysis Method. *BMC Oral Health.* 2021;21(1):505.
- Kuralt M, Gasparsic R, Fidler A. Methods and Parameters for Digital Evaluation of Gingival Recession: A Critical Review. *J Dent.* 2021:103793.
- Lee B, Kim JE, Shin SH, et al. Dental Students' Perceptions on a Simulated Practice Using Patient-Based Customised Typodonts during the Transition from Preclinical to Clinical Education. *Eur J Dent Educ.* 2022;26(1):55-65.
- Lee JH, Myagmar G, Kwon HB, Han JS. A Digital Method for Wear Volume Loss Analysis Using a Single-Scan Three-Dimensional Dataset. *J Dent Sci.* 2022;17(1):638-41.
- Mehta SB, Bronkhorst EM, Lima VP, et al. The Effect of Pre-treatment Levels of Tooth Wear and the Applied Increase in the Vertical Dimension of Occlusion (Vdo) On the Survival of Direct Resin Composite Restorations. *J Dent.* 2021;111:103712.
- Michelinakis G, Apostolakis D, Tsarakakis A, et al. A Comparison of Accuracy of 3 Intraoral Scanners: A Single-Blinded in Vitro Study. *J Prosthet Dent.* 2020;124(5):581-88.
- Mocelin RC, Penteado MM, Pierre FZ, et al. Assessment of Patient and Dentist Preference between Conventional and Digital Diagnostic Waxing. *Int J Esthet Dent.* 2021;16(3):300-09.
- Pan Y, Heng C, Wu ZJ, et al. Comparison of the Virtual Techniques in Registering Single Implant Position with a Universal-Coordinate System: An in Vitro Study. *J Dent.* 2022;117:103925.
- Resnick CM, Doyle M, Calabrese CE, et al. Is It Cost Effective to Add an Intraoral Scanner to an Oral and Maxillofacial Surgery Practice? *J Oral Maxillofac Surg.* 2019;77(8):1687-94.
- Revilla-Leon M, Frazier K, da Costa JB, et al. Intraoral Scanners: An American Dental Association Clinical Evaluators Panel Survey. *J Am Dent Assoc.* 2021;152(8):669-70 e2.
- Siqueira R, Galli M, Chen Z, et al. Intraoral Scanning Reduces Procedure Time and Improves Patient Comfort in Fixed Prosthodontics and Implant Dentistry: A Systematic Review. *Clin Oral Investig.* 2021;25(12):6517-31.
- Suese K. Progress in Digital Dentistry: The Practical Use of Intraoral Scanners. *Dent Mater J.* 2020; 39(1):52-56.
- Wei D, Di P, Tian J, et al. Evaluation of Intraoral Digital Impressions for Obtaining Gingival Contour in the Esthetic Zone: Accuracy Outcomes. *Clin Oral Investig.* 2020;24(4):1401-10.
- Zarauz C, Sailer I, Pitta J, et al. Influence of Age and Scanning System on the Learning Curve of Experienced and Novel Intraoral Scanner Operators: A Multi-Centric Clinical Trial. *J Dent.* 2021;115:103860.