

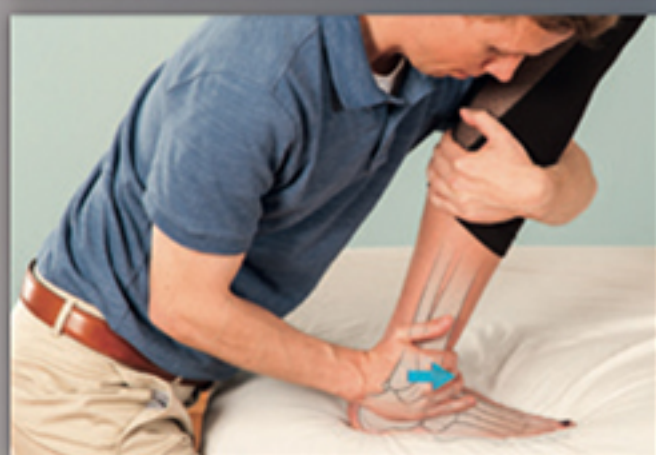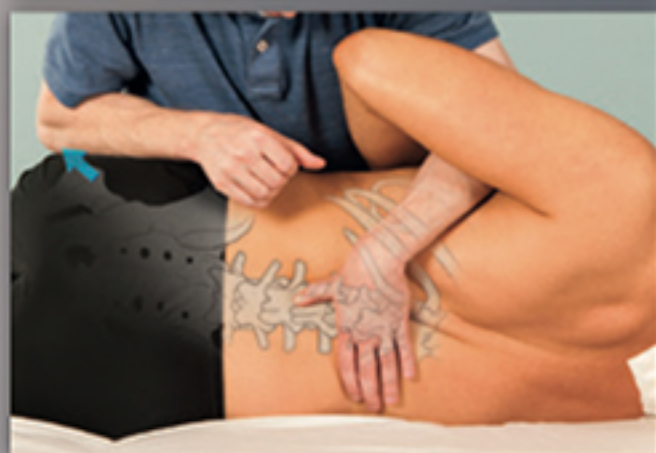Mobilizzazione e manipolazione articolare in ambito ortopedico

*Approccio
basato
sull'evidenza*

ROBERT C. MANSKE
B.J. LEHECKA
MICHAEL P. REIMAN
JANICE K. LOUDON

Edizione italiana
a cura di
Gabriella Marini
e Antonio Quinci

PICCIN



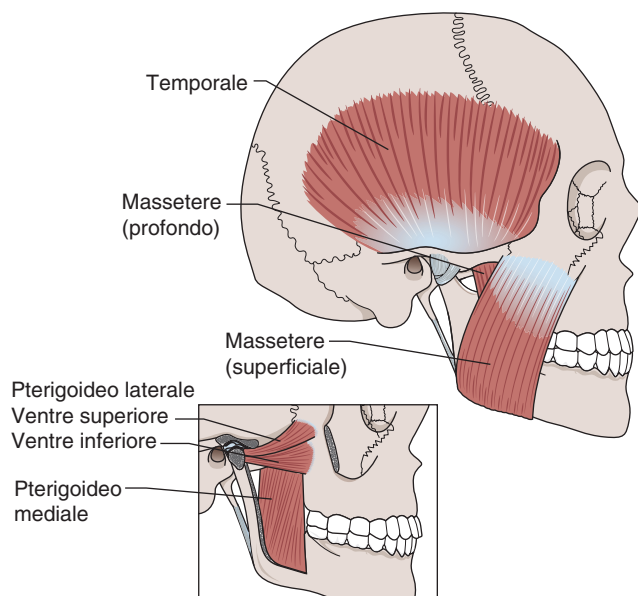


Figura 3.3 Muscoli masticatori dell'ATM.

lare. Un movimento di traslazione iniziale nell'articolazione superiore, seguito da un movimento rotatorio nell'articolazione inferiore.

◆ *Protrusione della mandibola.* È il movimento di scorrimento della mandibola e dell'arcata inferiore dentale, in direzione anteriore sulla mascella e l'arcata superiore dentale (Figura 3.4b). Durante la protrusione, il condilo e il disco compiono un movimento di traslazione anteriore e leggermente inferiore, fintantoché il complesso tocca sull'eminenza articolare. Pertanto, questo movimento è solamente a carico l'articolazione superiore dell'ATM.

◆ *Retrusione della mandibola.* È il movimento inverso della protrusione mandibolare. Movimento di scorrimento della mandibola e dell'arcata inferiore dentale in direzione posteriore sulla mascella e l'arcata dentale superiore (Figura 3.4c). Durante questo movimento il condilo mandibolare e il disco articolare compiono un movimento traslatorio posteriore e aumentano lo spazio tra il complesso condilo-disco anteriore e l'eminenza articolare. La faccia posteriore del complesso si avvicina alla spina glenoidea e comprime il tessuto molle tra le componenti ossee dell'articolazione posteriore. Di nuovo, questo movimento è a carico solo dell'articolazione superiore dell'ATM.

◆ *Deviazione/escursione laterale.* Consiste nel movimento della mandibola da lato a lato, con uno scorrimento laterale dell'arcata dentale inferiore sull'arcata dentale superiore (Figura 3.4d). La direzione della deviazione laterale viene nominata rispetto al lato verso il quale la mandibola sta scivolando. La deviazione/escursione laterale avviene con piccoli movimenti multi-planari a causa dell'inclinazione dell'eminenza articolare e si verifica principalmente come una traslazione lato-lato. La deviazione/escursione laterale della mandibola si combina tipicamente con leggere rotazioni. Questa rotazione più comunemente si verifica nella porzione superiore dell'articolazione a causa della lassità della capsula articolare. Pertanto la deviazione laterale destra è il movimento della mandibola (e dell'arcata dentale inferiore) a destra sulla mascella (e l'arcata dentale superiore).

Suggerimenti clinici

Questi suggerimenti si applicano a tutte le tecniche ATM intra-orali:

- Una procedura importante per rilassare il paziente è fornire istruzioni su cosa comprende la tecnica.
- Dare al paziente frequenti pause per deglutire.
- Prima d'iniziare la tecnica, il terapeuta e il paziente dovrebbero concordare i segnali da utilizzare durante l'applicazione della tecnica. Per esempio, un pollice verso l'alto indica che il paziente si sente bene; un pollice verso il basso, indica che la tecnica è dolorosa o che il paziente necessita di una pausa.
- Se non diversamente specificato, il capo del paziente dovrebbe essere mantenuto in posizione neutra.
- I guanti del terapeuta dovrebbero rimanere puliti per tutta l'applicazione della tecnica.
- Chiedere al paziente riguardo la presenza di allergia al lattice, dentiere, denti mobili, otturazioni.
- Durante le tecniche thrust o non-thrust (per qualsiasi articolazione), assicurarsi di mantenere il contatto visivo sulle reazioni del paziente alle tecniche.

Distrazione

Posizione del paziente: supino, gomito in massima estensione; avambraccio in massima supinazione se viene utilizzata una tecnica conservativa.

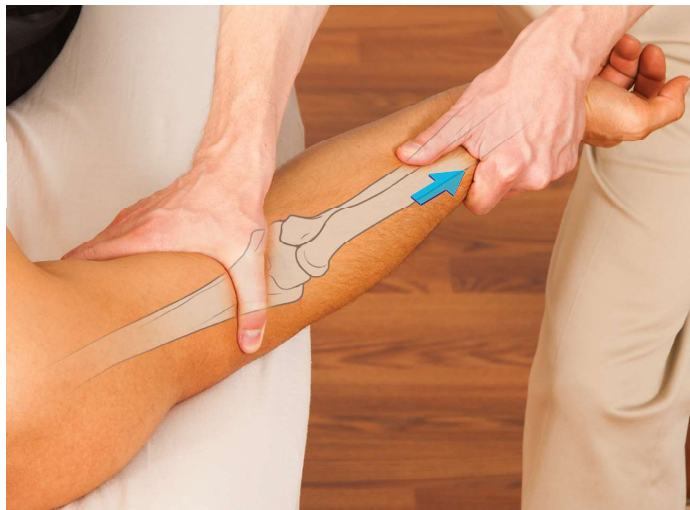Posizione del terapeuta: in piedi, di lato al gomito del paziente, rivolto verso la sua testa.

Stabilizzazione: la mano prossimale afferra la porzione distale dell'omero dal lato ventrale, mentre la mano distale afferra la parte distale del radio.

Mobilizzazione: la mano distale crea un movimento di distrazione del radio in direzione distale.

Obiettivo della tecnica: soprattutto migliorare la motilità omero-radiale della flessione/estensione e prono/supinazione.

Note: questa è una tecnica generale efficace che migliora soprattutto la motilità omero-radiale. È inoltre utile per ridurre un'alterazione posizionale prossimale. La tecnica può anche migliorare l'effetto della distrazione attraverso la deviazione ulnare del polso, anche se si produce una tensione passiva attraverso le strutture che deviano la parte radiale del polso e i legamenti annessi.



Compressione

Posizione del paziente: supino, gomito posizionato in flessione del gomito a 90°, rotazione neutra ed estensione del polso.

Posizione del terapeuta: in piedi, di lato al paziente e rivolto verso il capo del paziente.

Stabilizzazione: Il terapeuta afferra la parte distale dell'omero dal lato dorsale.

Mobilizzazione: la mano distale crea un movimento del radio in direzione compressiva verso il basso indirettamente attraverso il polso.

Obiettivo della tecnica: creare una compressione dell'articolazione omero-radiale.

Note: questa tecnica è più volte utilizzata per ridurre un'alterazione posturale distale del radio. Può inoltre migliorare l'effetto della compressione attraverso una deviazione radiale del polso, ma si noti che, in questo caso, si sta creando una compressione attraverso due articolazioni.

