1

OSSO

STRUTTURA DELL'OSSO

L'osso è un particolare tipo di tessuto connettivo che costituisce le diverse componenti dello scheletro dei vertebrati e che svolge numerose funzioni: sostegno, movimento, protezione di organi vitali, deposito di minerali e produzione di cellule del sangue.

Le principali caratteristiche di questo tessuto sono rappresentate dalla elevata durezza e resistenza meccanica, dovute alle sue peculiarità istologiche ed alla notevole quantità di materia inorganica presente al suo interno.

Per quanto sia una struttura apparentemente rigida e statica, il tessuto osseo è una realtà estremamente plastica, dinamica, sottoposta a costanti processi di rinnovamento e rimodellamento, che alternano la deposizione di nuovo tessuto osseo ed il riassorbimento, in risposta a diversi stimoli organici e meccanici.

Il tessuto osseo in virtù della sua composizione, rappresenta una straordinaria riserva minerale di ioni calcio e fosfato: infatti, in relazione alle necessità metaboliche dell'intero organismo, complessi meccanismi endocrini ne controllano e regolano la deposizione o il riassorbimento.

CARATTERISTICHE MACROSCOPICHE

Le diverse ossa del corpo umano presentano conformazioni molto variabili fra loro (Figura 1.1). Da un punto di vista morfologico possono essere distinte in:

- ossa lunghe;
- ossa brevi o corte;
- ossa piatte;
- ossa sesamoidi.

Le ossa lunghe sono così definite perché si sviluppano prevalentemente in lunghezza. Rientrano fra queste: omero, radio, ulna, metacarpi, falangi, femore, tibia, perone e metatarsi. Nelle ossa lunghe, la parte tubulare prende il nome di diafisi mentre le estremità di epifisi, prossimale e distale. La zona di congiunzione tra diafisi ed epifisi, sede della cartilagine di coniugazione durante l'accrescimento, rappresenta la metafisi (Tabella 1.I).

Le ossa brevi (o corte) si sviluppano in maniera simile nelle tre dimensioni (lunghezza, larghezza e spessore), come nelle ossa del carpo e del tarso. Tra queste vi sono anche le ossa irregolari (vertebre) che presentano una forma complessa, deputata ad una funzione specifica.

Le ossa piatte, invece, vedono larghezza e lunghezza prevalere sullo spessore. Tra queste si trovano: le ossa del cranio, le ossa del bacino, la scapola, lo sterno, la clavicola e le coste.

Infine le ossa sesamoidi: accessorie, costanti o incostanti, di piccole dimensioni e di forma rotondeggiante od ovalare, per questo paragonate da Galeno nell'antichità ai semi di sesamo. Tali ossa possono essere presenti in prossimità di alcune articolazioni, come a livello di mano, ginocchio e piede, e inserite nel contesto dei tendini.

In tutte le ossa possono riscontrarsi, a livello delle superfici esterne, sporgenze od eminenze di varia morfologia e grandezza che prendono il nome di apofisi.

Tabella 1.I. Struttura delle ossa lunghe.

Struttura	Descrizione
Epifisi	Corrisponde all'estremità di un osso lungo ed una sua parte forma la superfice articolare, dove è ricoperta di cartilagine articolare. Al loro interno le epifisi contengono tessuto osseo lamellare, con lamelle che si collocano secondo le linee di forza che agiscono su quel segmento osseo.
Metafisi	Separa la diafisi dall'epifisi. Contiene la cartilagine di accrescimento che garantisce l'allungamento osseo durante la crescita.
Diafisi	È la porzione centrale di un osso lungo ed è formata da corticale e midollo osseo.

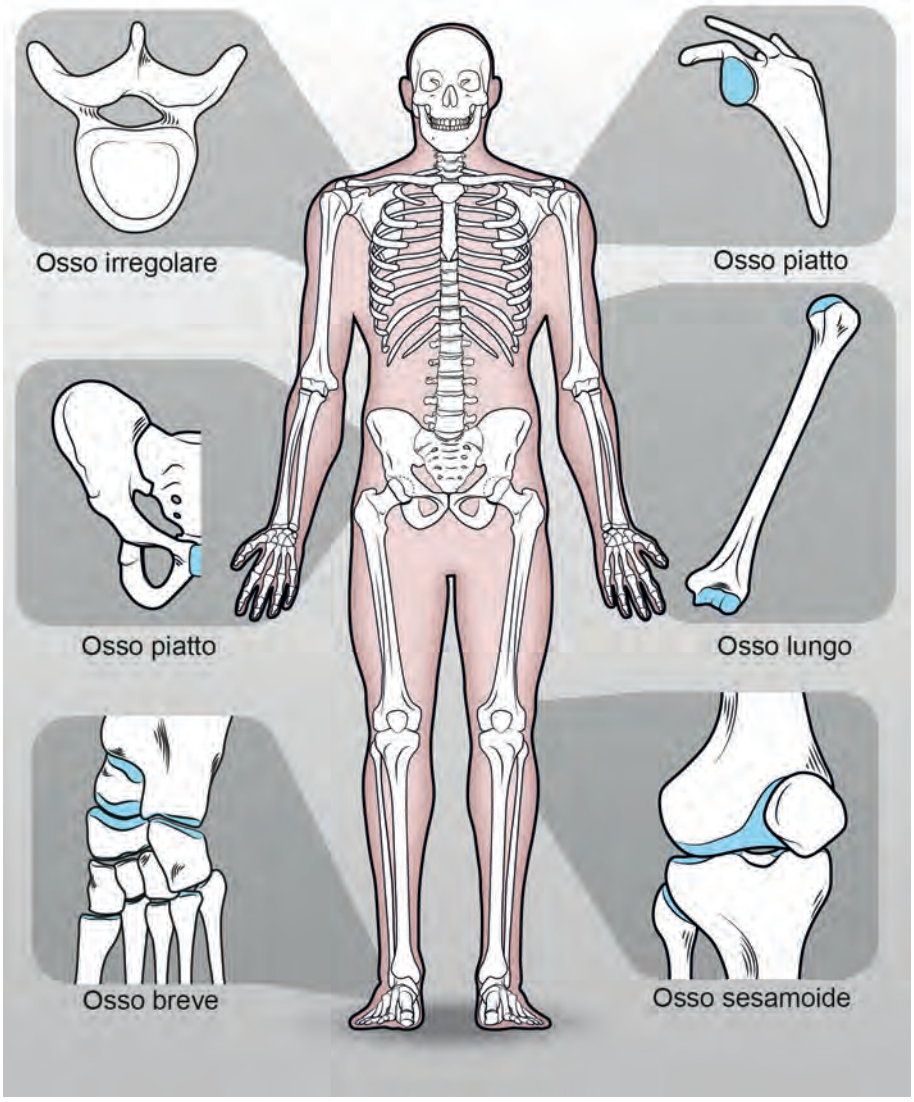

Figura 1.1. Tipologia di ossa.

Queste possono essere suddivise in apofisi articolari ed apofisi non articolari, a seconda che fungano da capi di un'articolazione come nel caso dei processi costo-trasversari vertebrali o da punti di inserzione per tendini, muscoli o più semplicemente da punti di forza come nel caso del grande trocantere femorale, sede di inserzione della muscolatura abduttoria (anche definite apofisi da trazione).

Da un punto di vista macroscopico (Figura 1.2) il tessuto osseo può essere distinto in due varietà: osso corticale (o compatto) ed osso spongioso (o spugnoso o trabecolare). Nello scheletro di un uomo adulto, circa l'80% della massa scheletrica è rappresentata da tessuto osseo corticale, mentre il rimanente 20% è rappresentato da tessuto osseo spongioso.

La principale differenza tra osso compatto ed osso spongioso è di natura strutturale. L'osso compatto è così chiamato perché di struttura omogenea, densa, e privo di cavità macroscopicamente evidenti, mentre l'osso spongioso trae il suo nome dall'aspetto più rarefatto e simile ad una spugna, e dalla sua organizzazione in trabecole variamente orientate ed intersecate tra loro a delimitare cavità, dette cavità midollari (Figura 1.3).

Queste due tipologie di organizzazione strutturale hanno una diversa distribuzione topografica nelle ossa lunghe, brevi e piatte.

L'osso corticale riveste tutte le superfici ossee, costituisce le pareti delle diafisi delle ossa lunghe, lo strato superficiale delle epifisi ed i tavolati delle ossa piatte; svolge una funzione protettiva e di sostegno e tende a localizzarsi nelle regioni sottoposte a forti sollecitazioni che provengono da un numero limitato di direzioni.

L'osso spongioso si ritrova all'interno delle ossa brevi, delle ossa piatte e delle epifisi delle ossa lunghe; in queste ultime è presente anche a livello diafisario in uno strato interno che circonda la cavità midollare contenente il midollo osseo. Grazie alle sue caratteristiche, l'osso spongioso risulta molto più leggero dell'osso corticale e permette così di ridurre il peso dello scheletro.

Nonostante il suo aspetto, l'osso spongioso è comunque in grado di sopportare le sollecitazioni, tende ad orientare le sue trabecole lungo le linee di forza cui è sottoposto e presenta una migliore resistenza a pressioni multidirezionali. A livello dell'epifisi prossimale del femore ad esempio (Figura 1.4), le trabecole ossee sono in grado di trasferire le forze dall'anca alla diafisi femorale tramite la metafisi; a livello dell'epifisi distale, dirigono invece le forze attraverso l'articolazione del ginocchio verso la gamba.

Tutte le ossa sono rivestite esternamente da una sottile e densa lamina fibrosa strettamente connessa al tessuto osseo sottostante che prende il nome di periostio (Figure 1.5, 1.6). Questa lamina manca unicamente a livello della cartilagine articolare, nei punti di inserzione di tendini e legamenti e sulle ossa sesamoidi.

Il periostio ha funzione protettiva e di nutrimento dell'osso grazie ai vasi e ai nervi che lo attraversano; inoltre, partecipa attivamente alla crescita ed alla riparazione ossea, ed unisce l'osso alla rete connettivale della fascia profonda. In prossimità delle articolazioni, il periostio si continua con la rete tissutale connettivale che circonda l'articolazione, contribuendo così a renderla più stabile. Le fibre del periostio si intrecciano anche con le fibre dei tendini che si inseriscono sull'osso permettendone una connessione molto più stabile, resistente ed efficace.

Internamente all'osso, la cavità midollare è invece rivestita da una lamina che prende il nome di endostio. L'endostio svolge, similmente al periostio, importanti funzioni durante la crescita ossea, nei processi riparativi e di rimodellamento.

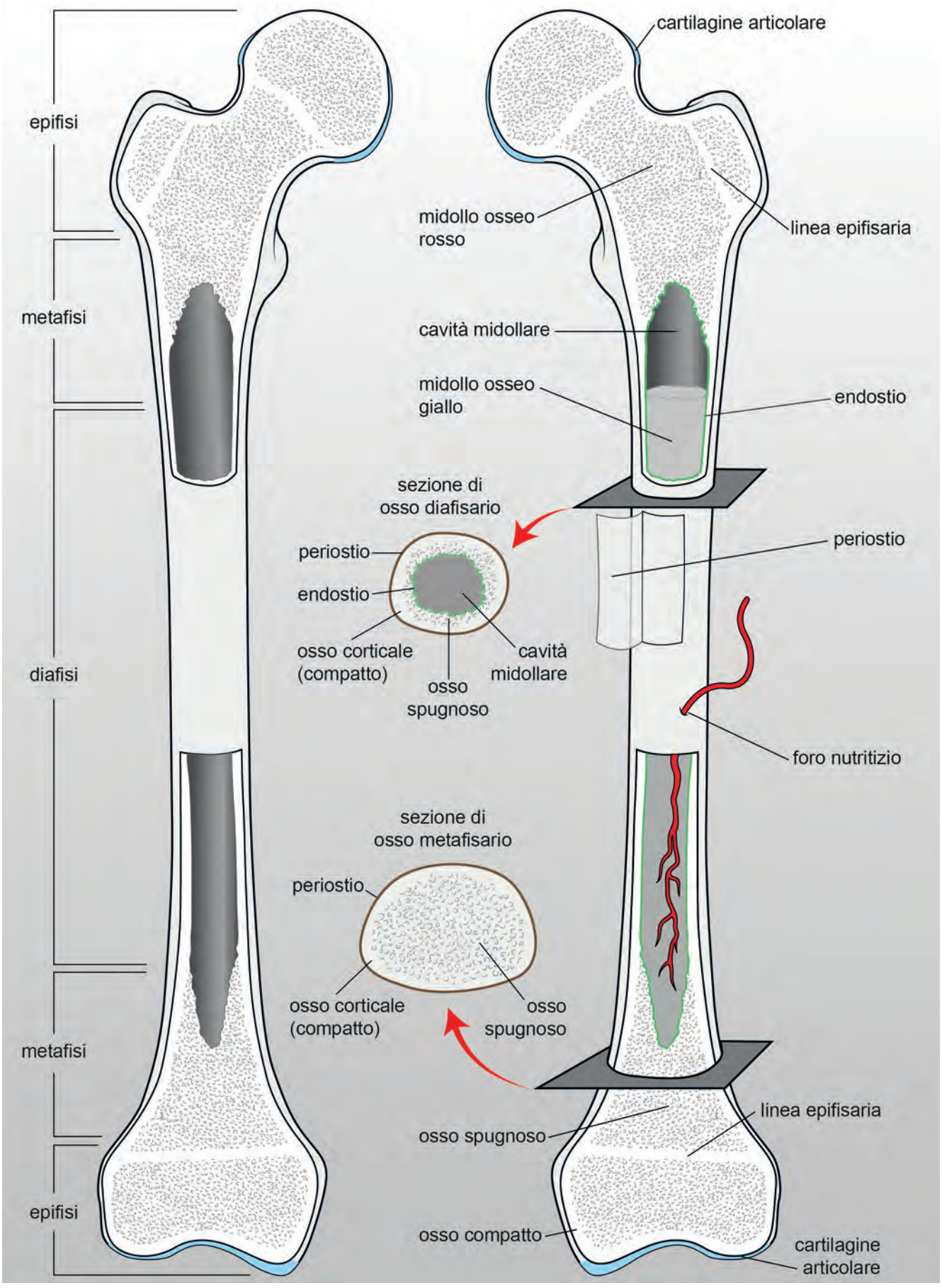

Figura 1.2. Struttura di un osso lungo. Si distinguono 2 epifisi separate dalla diafisi. La struttura anatomica che congiunge la diafisi con l'epifisi è la metafisi che rappresenta la zona di crescita dell'osso nel periodo dell'accrescimento. Le ossa lunghe sono formate da osso compatto corticale che forma il profilo esterno dell'osso ed osso spugnoso all'interno contenente il midollo osseo (rosso-emopoietico nelle epifisi, giallo-adiposo nella diafisi). Si noti inoltre come il rapporto fra osso corticale e osso spongioso vari fra diafisi e metafisi.

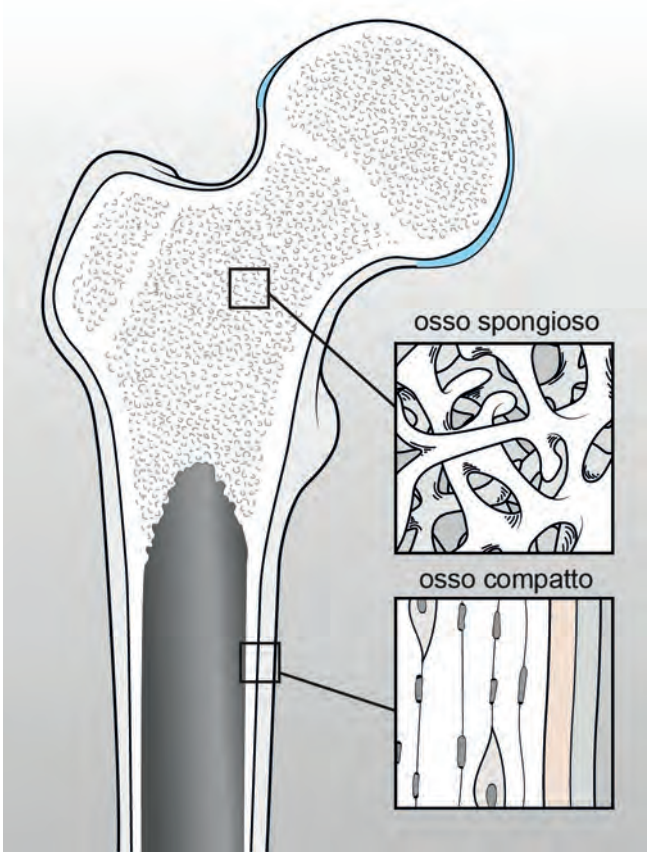

Figura 1.3. La principale differenza fra osso spongioso e compatto è determinata dalle caratteristiche spaziali nella disposizione degli elementi. L'osso spongioso è caratterizzato da numerosissime lacune con un aspetto trabecolare, mentre l'osso compatto è caratterizzato da una disposizione delle fibre omogenea e priva di cavità. Le cavità interne delle ossa sono riempite da midollo osseo (rosso-emopoietico o giallo-adiposo) a seconda dell'età e della regione.

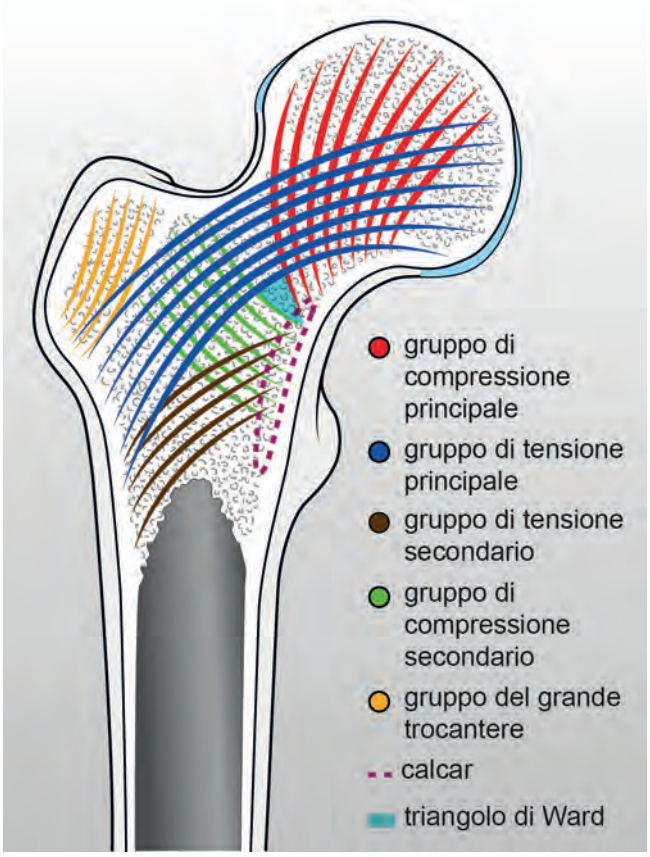

Figura 1.4. Distribuzione delle trabecole a livello del terzo prossimale di femore, che si dispongono secondo le linee di sollecitazione del carico. Rosso: gruppo di compressione principale; blu: gruppo di tensione principale; marrone: gruppo di tensione secondario; verde: gruppo di compressione secondario; giallo: gruppo del grande trocantere.

Il tessuto osseo presenta un'ampia rete vascolare sia superficiale che profonda. Le principali strutture di questa organizzazione sono rappresentate da arterie e vene nutritizie, vasi metafisari, vasi epifisari e vasi periostali (Figura 1.7).

Arterie e vene nutritizie si formano non appena i vasi sanguigni invadono lo scaffold cartilagineo, all'inizio dell'ossificazione encondrale di un osso lungo. Questi vasi penetrano nella diafisi per raggiungere la cavità midollare.

L'arteria nutritizia si divide quindi in due rami, uno ascendente ed uno discendente, che si dirigono verso le epifisi. Questi vasi poi rientrano nell'osso corticale attraverso i canali perforanti, e si estendono quindi lungo i canali centrali per rifornire gli osteoni. I vasi metafisari vascolarizzano il versante interno (diafisario) della epifisi, fino al punto in cui l'osso si sostituisce alla cartilagine.

I vasi epifisari vascolarizzano gli osteoni e le cavità midollari delle epifisi. I vasi periostali provengono dal periostio e forniscono apporto ematico agli osteoni superficiali della diafisi. Durante l'ossificazione encondrale, alcuni rami dei vasi periostali si portano alle epifisi, fornendo sangue ai centri secondari di ossificazione.

Il periostio contiene inoltre un'ampia rete di vasi linfatici ed i rami di alcuni di questi penetrano nell'osso e raggiungono i singoli osteoni attraverso i canali perforanti. Un'irrorazione simile è presente anche nelle ossa piatte e brevi.

Le ossa sono innervate da nervi sensitivi; infatti, terminazioni nervose sensitive scarsamente mielinizzate si ramificano in tutto il periostio ed alcuni nervi sensitivi penetrano nella corticale con le arterie nutritizie per innervare l'endostio, la cavità midollare e le epifisi.

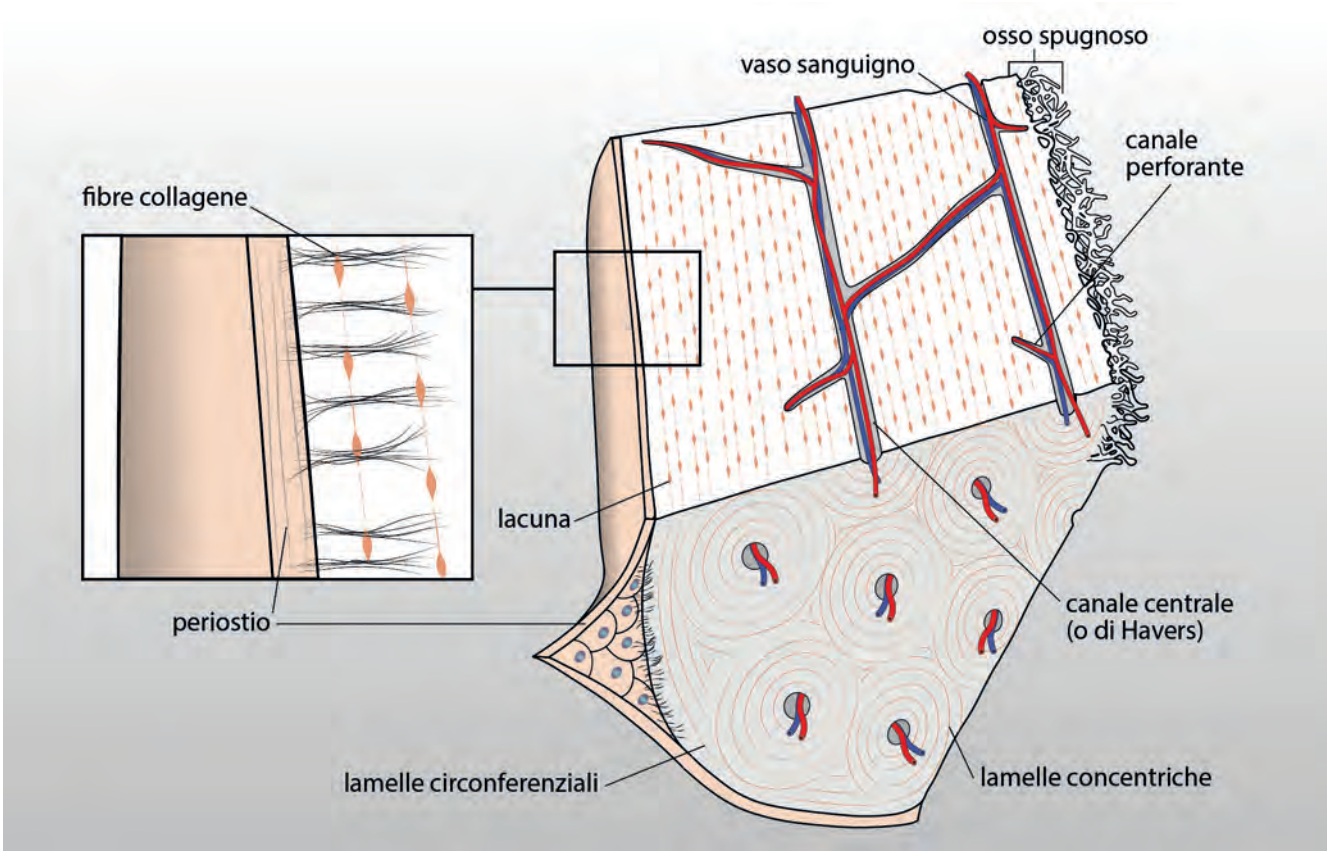

Figura 1.5. Il periostio riveste le ossa nella loro interezza ad esclusione di cartilagini articolari, inserzioni tendinee ed ossa sesamoidi. Il periostio è caratterizzato da alcune fibre perforanti che penetrano all'interno dell'osso compatto garantendo una tenace aderenza del periostio stesso al piano osseo.

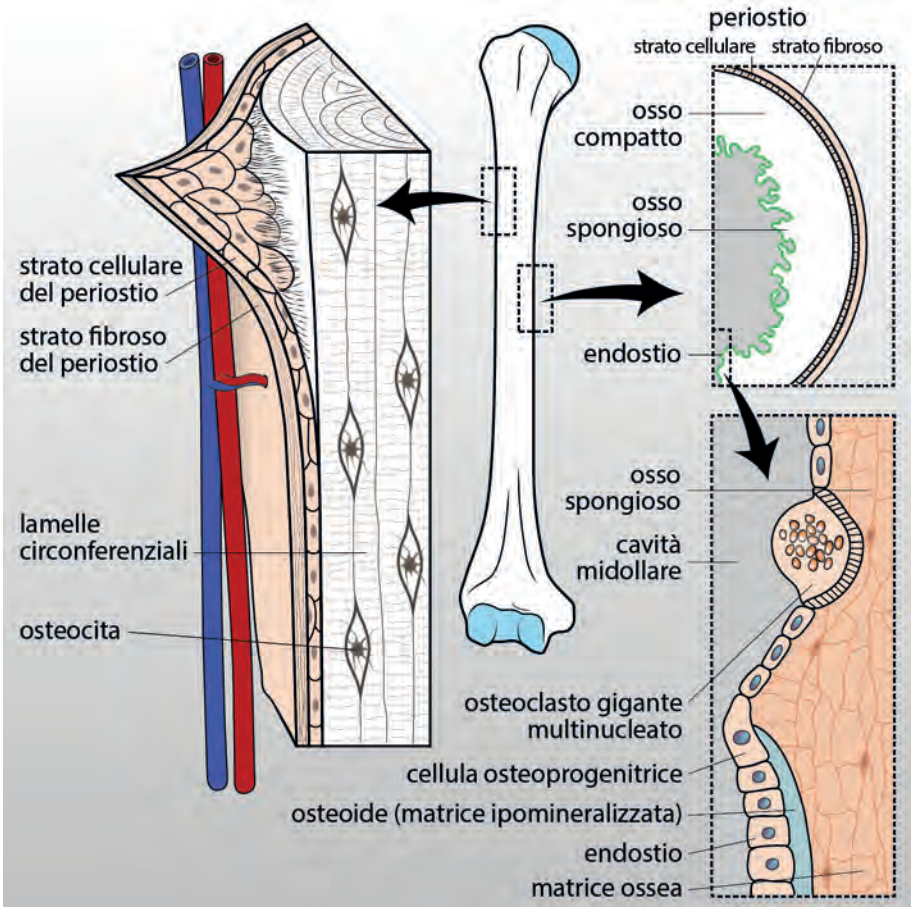

Figura 1.6. Struttura di periostio ed endostio. Si può notare come il periostio prenda stretto contatto con la superficie del piano osseo. L'endostio riveste la superficie interna dell'osso al cui livello contiene le cellule progenitrici che svolgono un'importante funzione nei processi di rimodellamento osseo.

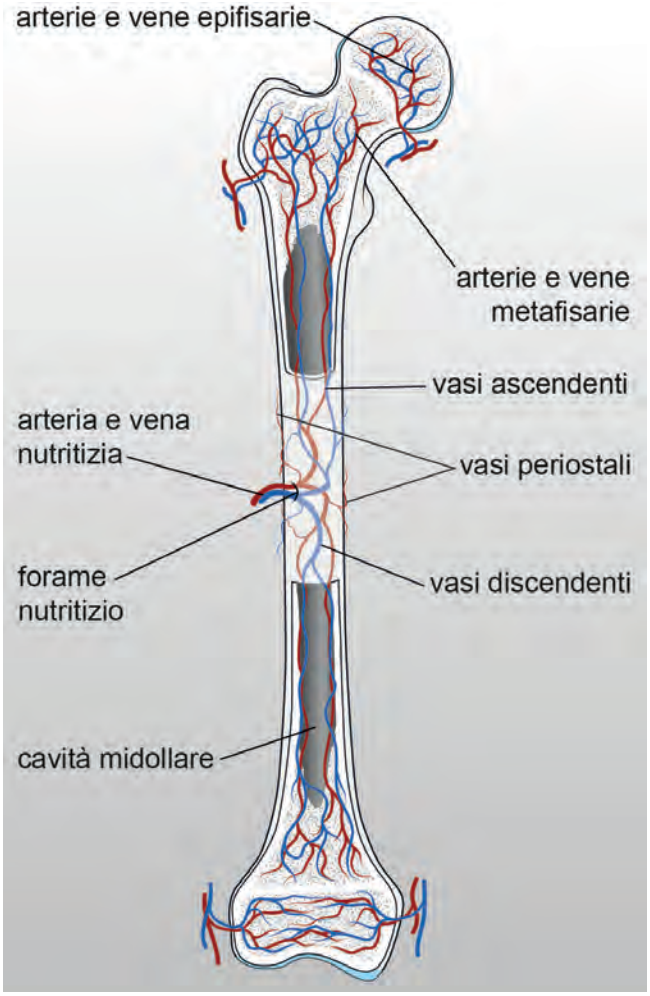

Figura 1.7. Struttura della vascolarizzazione ossea. Si può notare come diafisi ed epifisi delle ossa lunghe siano dotate di sistemi vascolari distinti. Si distinguono quindi sistemi vascolari epifisari, metafisari e rami diafisari ascendenti e discendenti. I rami diafisari raggiungono la cavità midollare attraverso il forame nutritizio. La vascolarizzazione periostale è garantita dai vasi periostali.

CARATTERISTICHE MICROSCOPICHE, ISTOLOGIA

Da un punto di vista microscopico, il tessuto osseo, come tutti i tessuti connettivi, è costituito da cellule specializzate e da una matrice extracellulare complessa in cui si distingue una parte organica ed una inorganica (Figura 1.8).

La matrice extracellulare ossea è formata da fibre collagene (Figura 1.9) disperse in una matrice inorganica di fosfato di calcio (sostanza fondamentale). Il fosfato di calcio, che costituisce circa il 70% del peso dell'osso, interagisce con l'idrossido di calcio e forma cristalli analoghi all'idrossiapatite, fornendo all'osso la caratteristica resistenza alla compressione.

I cristalli di fosfato di calcio, per quanto resistenti, risultano relativamente rigidi e sono quindi normalmente suscettibili alle sollecitazioni in flessione, trazione o torsione. Nell'osso, tale limite è superato dalle flessibili fibre di collagene e da altre proteine non collageniche presenti nella matrice (osteocalcina, osteonectina, osteopontina, fibronectina, trombospondina, sialoproteine, proteoglicani, biglicani, albumine ed immunoglobuline) che costituiscono un supporto organico per la formazione dei cristalli minerali e che permettono di ottenere quindi una struttura con proprietà intermedie tra quelle del collagene e dei cristalli minerali puri.

Il tessuto osso è estremamente dinamico ed in continua evoluzione: in esso si realizzano costantemente due processi distinti, uno di apposizione ed uno di riassorbimento, così da raggiungere un equilibrio dinamico tra le esigenze corporee di calcio e le necessità di sostegno del carico. Queste caratteristiche, finemente regolate da fattori endocrini, dipendono dall'attività delle cellule ossee specializzate (Figura 1.10):

- osteoblasti;
- osteociti;

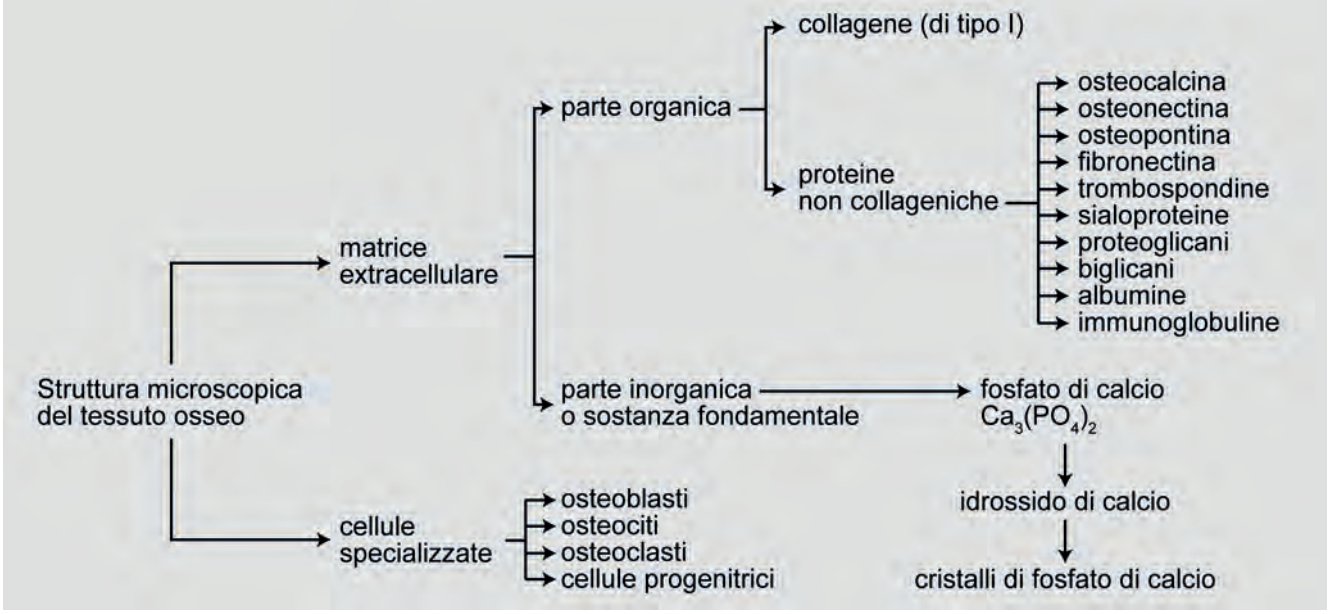

Figura 1.8. Struttura microscopica del tessuto osseo.

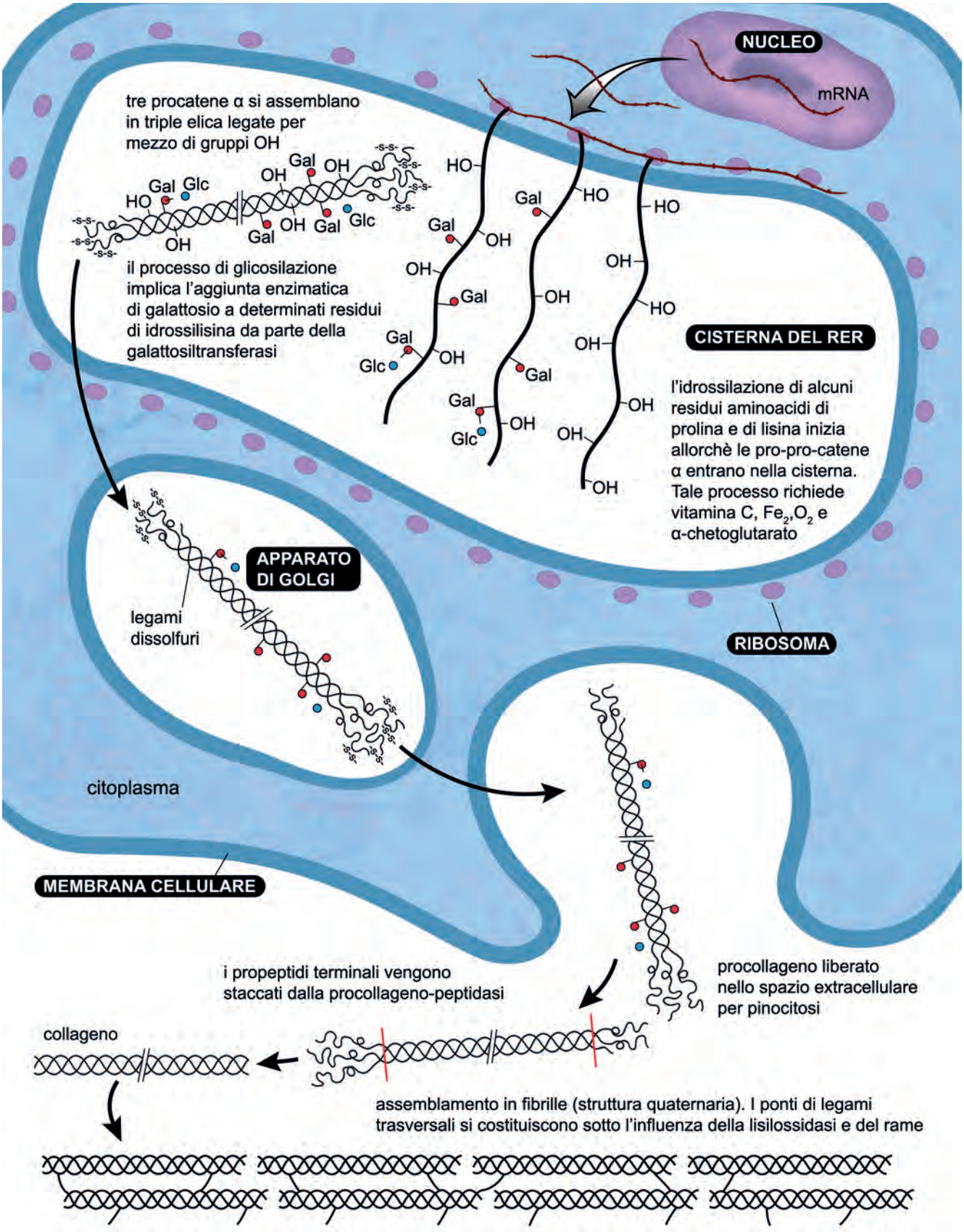

Figura 1.9. Struttura e meccanismi di produzione del collagene. Il processo inizia mediante l'idrossilazione delle pre-procatene a all'interno delle cisterne del reticolo endoplasmatico rugoso (RER). Queste pre-procatene si uniscono in una tripla elica, spostandosi quindi a livello dell'apparato di Golgi, dove vengono aggiunti dei legami disolfuri. successivamente, le catene di pro-collageno vengono esocitate all'esterno della cellula dove si eliminano i peptidi terminali ed avviene l'assemblamento finale in fibrille di collagene.

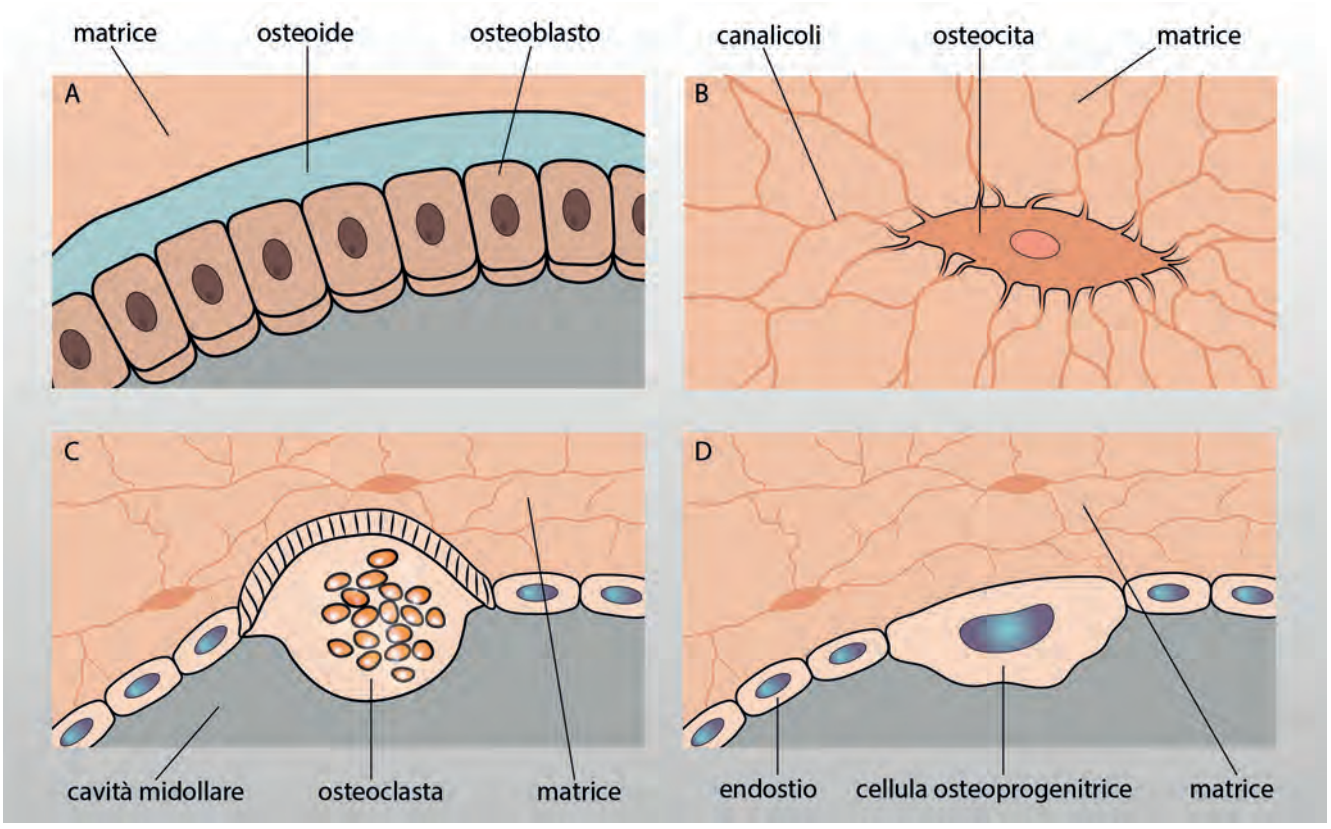

Figura 1.10. Istotipi delle cellule che formano il tessuto osseo. A: l'osteoblasto è una cellula immatura che, grazie alla sua attività di sintesi proteica, garantisce la produzione della matrice ossea e la deposizione minerale. B: l'osteocita, la cellula matura che forma il tessuto osseo, è una cellula quiescente che può riprendere le sue attività di sintesi in caso di necessità regredendo allo stato di osteoblasto. C: l'osteoclasta è un sincizio cellulare appartenente alla linea macrofagica che garantisce il riassorbimento del tessuto osseo in caso di necessità. D: la cellula osteoprogenitrice ha forma fusata ed elevata attività proliferativa, è situata nell'endostio che riveste le cavità e garantisce una produzione continua di cellule ossee differenziate. In questa immagine è possibile anche notare come le cellule che compongono il tessuto osseo sono caratterizzate da dimensioni molto diverse fra loro; gli osteclasti e le cellule progenitrici sono caratterizzate da dimensioni maggiori rispetto ad osteoblasti ed osteociti.

- osteoclasti;
- cellule progenitrici.

Gli osteoblasti sono cellule cuboidali che si dispongono a singolo strato sulle superfici esterne ed interne dell'osso in accrescimento. Queste cellule sintetizzano i componenti organici della matrice ossea e favoriscono la deposizione minerale sotto l'influenza di stimoli ormonali e meccanici.

Gli osteoblasti, una volta circondati dalla matrice extracellulare, si differenziano in osteociti.

Gli osteociti rappresentano le cellule dell'osso maturo e regolano la concentrazione di proteine e minerali nella matrice che li circonda. Queste cellule, di forma ovoidale, si trovano nella profondità della matrice ossea mineralizzata, in strutture denominate lacune. Dalla superficie cellulare osteocitica si dipartono numerosi prolungamenti citoplasmatici che abbandonano le lacune mediante un sistema di sottili canali, detti canalicoli. I canalicoli sono collegati tra loro da un'estesa maglia di ramificazioni e permettono il realizzarsi di interconnessioni tra prolungamenti osteocitari di lacune adiacenti, fondamentali nel trasporto dei metaboliti cellulari e nella regolazione dell'omeostasi minerale.

Gli osteoclasti sono cellule macrofagiche multinucleate di grandi dimensioni, il cui compito principale è di riassorbire tessuto osseo. Queste cellule sono ricche di enzimi di derivazione sia lisosomale (proteinasi e fosfatasi) che non (metalloproteinasi), e secernono acidi in grado di degradare la matrice ossea, determinando così il rilascio di aminoacidi, calcio e fosfati in essa depositati.

Tale processo erosivo permette di aumentare la concentrazione di calcio e fosfato nei fluidi corporei ed è

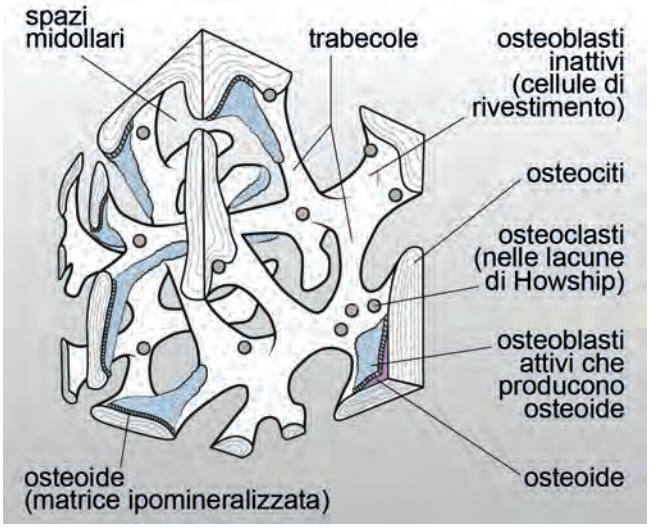

Figura 1.11. Trabecole ossee. Le zone in blu rappresentano degli osteoblasti che producono attivamente tessuto osteoide e le lacune di Howship contenenti gli osteoclasti. Nelle cavità rappresentate dagli spazi midollari è contenuto il midollo osseo.